Lane Medical Library

Aus dem Horst-Wessel-Krankenhaus, Berlin.
Prof. Dr. Heinz Kalk, Dirig. Arzt der II. Inneren Abteilung.

Über hypophysäre Kachexie und die Veränderungen in der Mundhöhle bei dieser Krankheit

---

Inaugural-Dissertation
zur Erlangung der zahnärztlichen Doktorwürde an der Friedrich Wilhelms-Universität zu Berlin

vorgelegt von

Hans Iskraut
Zahnarzt aus Potsdam

Tag der Promotion: 17. April 1936.

Buchdruckerei Rudolph Pfau, Berlin NW 7, Luisenstraße 21.

45

Gedruckt mit Genehmigung
der
Medizinischen Fakultät der Friedrich-Wilhelms-Universität Berlin

Dekan: Prof. Dr. Magnus
Referent: Prof. Dr. Kalk
Korreferent: Prof. Dr. v. Bergmann

Die moderne Zahnheilkunde beschränkt sich nicht mehr auf das Zahnsystem allein, sondern sieht vielmehr ihre Aufgabe auch darin, die mannigfachen Zusammenhänge zwischen den Organen der Mundhöhle mit den übrigen Organen unseres Körpers genau zu studieren und aufzudecken. Das Beispiel der Parodontose zeigt die Berechtigung und zugleich auch die Notwendigkeit dieser modernen Anschauung. Aus diesem Gedanken heraus entstand die vorliegende Arbeit, für deren Anregung ich Herrn Prof. Dr. K a l k zu Dank verpflichtet bin.

Auf die Fortschritte, die die Zahnheilkunde auf Grund dieser erweiterten Aufgabe machen konnte, braucht an dieser Stelle nicht eingegangen zu werden. Sie haben anderen Orts bereits ihre Würdigung erfahren. Es sei hier jedoch auf die Bedeutung der inneren Sekretion hingewiesen, da die hypophysäre Kachexie (Simmondssche Krankheit) auf einer Funktionsstörung der Hypophyse beruht.

Auf dem internationalen zahnärztlichen Kongreß zu Berlin, im Jahre 1909, brachte Fleischmann als erster die menschlichen Schmelzhypoplasien mit der inneren Sekretion in Verbindung. Er sah sie als Folgeerscheinung der Schwäche der Epithelkörperchen und der dadurch hervorgerufenen Tetanie an. An diese ersten Veröffentlichungen Fleischmanns (1) reihen sich in schneller Aufeinanderfolge experimentelle Arbeiten von Biedl (2) Erdheim, Kranz (3), Preiswerk (4) und anderen. Zunächst bleiben es die Schmelzhypoplasien, deren Entstehung in Zusammenhang mit der inneren Sekretion gebracht wurde. Dann folgen rasch Anomalien der Zähne und Kiefer überhaupt sowie Durchbruchsstörungen der Zähne, Gebiete, die nun unter dem neuen Blickwinkel der inneren Sekretion in den Brennpunkt des zahnärztlichen Interesses gerückt wurden. 1914 sprach der schwedische Forscher Josefson (5) die Meinung aus: „Die Dentition im allgemeinen steht unter dem Einfluß der inneren Sekretion. Ein genaues Achtgeben auf die Dentition ergibt uns einen frühen Ausdruck für den Grad der Tätigkeit der inneren Sekretion. Eine Hemmung der inneren Sekretion bewirkt Verzögerung, eine Steigerung, Beschleunigung der Dentition". Es folgen die Untersuchungen von Kranz (6) an Kretinenschädeln, die „klar und deutlich für Beziehungen zwischen Schilddrüse, Kieferbildung und Zahnung sprechen". Dieser Arbeit folgt eine zweite (7), in der Kranz sich mit der Einwirkung der Hypophyse auf die Organe der

Mundhöhle beschäftigt. Sie muß in diesem Zusammenhange unser besonderes Interesse beanspruchen. Im Tierexperiment konnte er zeigen, daß durch die Exstirpation der Hypophyse das Wachstum dieser Tiere vollständig gehemmt, die Ossifikation sowie Dentition verzögert werden und die Knochen kleiner, schwächer und kalkärmer bleiben, als die der Kontrolltiere. Askoli (8) konnte in einem Falle zeigen, daß das hypophysenlose Tier nur Milchzähne besaß, während bei dem Kontrolltier zu derselben Zeit die bleibenden Zähne bereits durchgebrochen waren.

Es folgen eine Reihe anderer Arbeiten, in denen immer neue Beziehungen zwischen innerer Sekretion und Zahnheilkunde aufgedeckt oder als bestehend angenommen werden. In der außerordentlich reichen Literatur darüber finden wir heute wohl kaum noch eine Drüse mit innerer Sekretion, die nicht in Zusammenhang mit dem Zahnsystem gebracht würde. Man hat manchmal geradezu den Eindruck, als ob diese neue Erkenntnis der Medizin nun eine Erklärung für alles, das man bisher nicht recht zu deuten wußte, abgeben müßte. Es wird trotz der heutigen verfeinerten Forschungsmethoden noch Jahre bedürfen, ehe das Richtige von dem Falschen und Unzulänglichen gesondert ist. Aber auch dann noch wird ein gut' Teil übrig bleiben, vor dem wir Menschen mit einem „ignorabimus" kapitulieren müssen.

Die in der Einleitung erwähnten Ergebnisse der Untersuchungen von Kranz über den Einfluß der Hypophyse auf die Organe der Mundhöhle ließen die Vermutung aufkommen, daß sich auch bei der hypophysären Kachexie Veränderungen am Gebiß oder in der Mundhöhle überhaupt würden finden lassen. In der ersten Veröffentlichung von Simmonds (9) über diese bis dahin noch nicht bekannte Krankheit werden auch tatsächlich Veränderungen im Zahnsystem angegeben. Ich lasse hier die wichtigsten Daten dieser Arbeit folgen, um zugleich damit das klinische Bild dieser seltenen Erkrankung zu kennzeichnen. Simmonds schreibt in seiner Arbeit „Ueber Hypophysisschwund mit tödlichem Ausgang" wie folgt:

„Eine 46jährige Frau wird in besinnungslosem Zustand ins Krankenhaus gebracht, stirbt tags darauf, ohne aus ihrem Koma wieder aufzuwachen. Anamnestisch ergibt sich folgende Krankheitsgeschichte: Die Frau war früher stets gesund gewesen, hat fünf gesunde Kinder geboren, Menses stets regelmäßig. Vor 11 Jahren erkrankte sie nach der Geburt des letzten Kindes an einer schweren Puerperalsepsis, die sie viele Wochen ans Bett fesselte. Von jener Zeit an kehrten die Menses nie

wieder, blieb sie dauernd äußerst schwach und hinfällig, brachte halbe Tage im Bett zu, konnte keine Arbeit mehr ausführen, litt öfter an Schwindel- und Bewußtlosigkeitsanfällen, magerte ab und alterte überraschend schnell. Vor zwei Jahren ist sie beobachtet worden. Sie wog damals 47 kg., hatte einen Hämoglobingehalt von 50%. In der Krankengeschichte heißt es: Patientin macht einen für ihre Jahre überaus gealterten Eindruck. Gesichtsausdruck müde, Haare stark ergraut, Gesicht von zahlreichen Runzeln durchzogen, *Zähne fehlen zum größten Teil.* Eine bis dahin gesunde Frau erkrankt an schwerer Puerperalsepsis. Sie erleidet eine septische Nekrose des Hirnanhanges. Infolge des Verlustes dieses lebenswichtigen Organes treten schwere Ausfallserscheinungen, Menopause, Muskelschwäche, Schwindel- und Bewußtlosigkeitsanfälle, Anämie, rasches Altern, kurzum ein „Senium praecox" ein. Die restierenden intakten Drüsenfragmente atrophieren allmählich in dem umgebenden Bindegewebe. Das Organ wird absolut insuffizient, die Frau geht im Koma zugrunde. Die Sektion ergibt als einzige Todesursache einen fast totalen Schwund der Hypophysis".

In einer weiteren Arbeit aus dem Jahre 1918 teilt Simmonds (10) vier neue Fälle dieser Erkrankung mit. Ich beschränke mich bei der Wiedergabe dieser sowie der weiteren Fälle der Literatur auf die Angabe der für diese Arbeit notwendigen Feststellungen.

Fall 1. „Eine 34jährige Frau erkrankt an Wochenbettfieber, bleibt von da an dauernd arbeitsunfähig, magert zusehends ab, altert rasch. Das Gesicht wird runzelig, die Haare ergrauen, werden lichter, *die Zähne lockern sich, fallen aus".*

Fall 2. „Eine 45jährige Frau hatte seit neun Monaten, seit der Geburt des letzten Kindes einen stetig zunehmenden Kräfteverfall gezeigt und bot schließlich ein völlig greisenhaftes Aussehen. *Der Mund war zahnlos,* Achsel- und Schamhaare fehlten".

Fall 3. „Eine 48jährige Frau wird moribund ins Krankenhaus gebracht. Am Sektionstisch fällt das greisenhafte Aussehen der Frau, die Runzelung der Haut, *der Mangel der Zähne auf".*

Fall 4. „Eine 33jährige Frau war wegen schwerer Pneumonie ins Krankenhaus gebracht worden und starb wenige Tage später. Mir fiel schon vor der Autopsie das greisenhafte Aussehen der Frau auf, die mit ihrer gerunzelten Haut, den dünnen Haaren, *dem zahnlosen Mund, dem atrophischen Unterkiefer* einer wohl 20 Jahre älteren Person glich".

In allen diesen vier Fällen wurde die Diagnose „hypophysäre Kachexie" durch die Sektion bestätigt.

Bevor ich die weiteren Fälle der Literatur bespreche, muß zunächst die Frage hypophysäre Kachexie und pluriglanduläre Insuffizienz angeschnitten werden, da in der Literatur eine einheitliche Nomenklatur nicht vorhanden ist. Von manchen Autoren, Graubner,

Hochstetter, Zondeck, Veit, Hirsch und anderen werden Krankheitsbilder, die unserer Ansicht nach unbedingt zu der hypophysären Kachexie gehören, als pluriglanduläre Insuffizienz bezeichnet. Diese Verschiedenheit der Bezeichnung rührt daher, daß bei der Simmondsschen (hypophysären) Kachexie nicht nur die Hypophyse, sondern auch die anderen Drüsen mit innerer Sekretion insuffizient gefunden werden. Infolgedessen wird diese Erkrankung von den genannten Autoren als pluriglanduläre Insuffizienz bezeichnet, wobei sie annehmen, daß es sich dabei nicht um eine korrelative Insuffizienz der anderen Drüsen ausgehend von einer Hypophysenschädigung handelt, sondern um eine Noxe unbekannter Art, die zugleich alle Blutdrüsen betroffen hat. Es kann natürlich nicht bestritten werden, daß es in manchen Fällen berechtigt ist, von einer pluriglandulären Insuffizienz zu sprechen. Simmonds wendet sich aber mit Recht an einer Stelle (11) gegen die Einordnung der hypophysären Kachexie unter den Begriff der pluriglandulären Insuffizienz. Bei der innigen Verpflechtung des gesamten innersekretorischen Systems ist die Annahme durchaus berechtigt, daß die Schädigungen der anderen inkretorischen Drüsen als Folgeerscheinung einer primären Hypophysenschädigung aufzufassen sind. Ueberhaupt scheint die Hypophyse die oberste Kommandostelle im gesamten innersekretorischen System einzunehmen. Wir möchten ihr auch eigene Inkrete mit Erfolgsorgan nicht zusprechen, sondern nur solche, die eine stimulierende Wirkung auf die anderen innersekretorischen Drüsen ausüben. Neuere Untersuchungen von Anselmino, Herold und Hoffmann (12) scheinen uns für diese Annahme zu sprechen. Durch diese stimulierenden Inkrete, dann aber auch durch die enge Lagebeziehung zum III. Hirnventrikel, „als Inkretdrüse des Hypothalamus", wie es in dem Lehrbuch von v. Bergmann (13) heißt, scheint die Hypophyse eine regulierende und beherrschende Rolle im gesamten innersekretorischen System einzunehmen.

In allen nun folgenden Fällen ist die Diagnose „hypophysäre Kachexie" gesichert. In einem Falle (Fall 8) wurde sie aus dem klinischen und histologischen Befund im Gegensatz zu dem Autor geschlossen.

Fall 5 (14). „45jährige Patientin wird moribund eingeliefert. Es fällt das greisenhafte Aussehen der *vollkommen zahnlosen* Frau auf, bei der außerdem die Achsel- und Schamhaare vollständig fehlen. Von der Hypophyse ist nur noch der nervöse Anteil vorhanden, an Stelle des drüsigen befand sich eine flache, bindegewebige Masse".

Fall 6 (15). „47jährige Frau. Bei der letzten Entbindung mit 30 Jahren „Schlaganfall", seitdem Menses ausgeblieben. Sehr gealtert aussehende Frau. Haut und Schleimhäute ganz auffallend blaß. Haupthaar kurz und auffallend dünn, Augenbrauen, Achsel- und Schamhaare fehlen vollständig. Die *Zähne im Oberkiefer sind ausgefallen.* Die Diagnose „hypophysäre Kachexie" wird durch die Sektion bestätigt".

Fall 7 (16). „42jährige Frau, seit acht Jahren Verlust der Menstruation und zunehmende Abmagerung, die sich in letzter Zeit zu schwerster Kachexie verschlimmerte. Körpergewicht 30 kg. *Etwa gleichzeitig mit dem Ausbleiben der Menses waren sämtliche Zähne ausgefallen.* Die Kranke macht zurzeit einen wesentlich älteren Eindruck, als ihren Jahren entspricht. *Atrophie der Kiefer,* Schwund des Bichatschen Fettklumpens. Der ganze Fall muß als Folge einer Sklerosierung der Hypophyse im Sinne von Simmonds aufgefaßt werden."

Fall 8 (17). *„Zwischen dem 30. und 40. Lebensjahr verlor die Kranke sämtliche Zähne.* Das Gewicht ging herunter, frühzeitiger Verlust der Libido. — In diesem Falle hat sich das Befinden der Kranken merklich gebessert. Die Kranke erhielt in dieser Zeit (Dez.—März) 10 Injektionen Praephyson. Auch der psychische Zustand wurde bedeutend besser. Im Mai wurde die Kranke in bewußtlosem Zustand mit den Erscheinungen einer Paraplegie eingeliefert, starb am gleichen Tage. Sektionsbefund: Bindegewebige Sklerose der stark atrophischen Thyreoidea, Verkalkung der Epiphyse, senile Atrophie der Ovarien und hochgradigste Zerstörung der gesamten Hypophyse durch eine alte Blutung mit Bindegewebsneubildung."

Dieser Fall wird von Hirsch unserer Ansicht nach zu Unrecht als pluriglanduläre Insuffizienz bezeichnet. Es handelt sich vielmehr geradezu um den typischen Fall einer hypophysären Kachexie. Darauf weist einmal die vollkommene Zerstörung der Hypophyse und dann vor allem der anfängliche therapeutische Erfolg durch Injektionen mit Praephyson hin. Würde es sich tatsächlich um eine pluriglanduläre Insuffizienz handeln, dann würde in diesem Falle die auffallende therapeutische Besserung durch Zuführen nur eines Hormons, des Praephysons, nicht zu verstehen sein. Es muß vielmehr angenommen werden, daß die Atrophie der Thyreoidea und der Ovarien eine Folgeerscheinung des Funktionsausfalles der Hypophyse ist.

Fall 9 (18). „42jährige Patientin. Mit 16 Jahren zum ersten Male menstruiert, Menses unregelmäßig, alle vier bis sechs Wochen. Mit 21 Jahren Heirat. 9 Partus, siebente Geburt schwer. Menses nicht wieder aufgetreten. Aufnahme ins Krankenhaus wegen des schweren allgemeinen Erschöpfungszustandes. Exitus. Sektionsbefund: Haut auffallend wachsgelb, Scham- und Achselhaare fehlen vollständig. *Beide Kiefer sind eingesunken, atrophisch und völlig zahnlos.* Die makro-

skopisch verkleinerte Hypophyse ist der Sitz schwerster Veränderungen. Die Kapsel ist stark bindegewebig verdickt, der drüsige Vorderlappen ist bis auf kümmerliche Reste in ein fibröses Gewebe umgewandelt".

Fall 10 (19). „54jährige Patientin, innerhalb von 7 Jahren 6 Partus. Nach der letzten Entbindung zwei Monate dauerndes Wochenbett. Zunehmende körperliche Schwäche. Langsam verlor sie die Augenbrauen, Wimpern, Achsel- und Schamhaare. *Die Zähne, die bisher ihr Stolz gewesen waren, fielen ihr zum größten Teile aus.* Abnahme der geistigen Fähigkeiten. Praephysonbehandlung. Augenbrauen. Schamhaare gewachsen. Haut weniger trocken, besser durchblutet, ganz auffallende Besserung des Zustandes".

Fall 11 (19). „35jährige Patientin. Nach dem letzten Partus im 28. Lebensjahr Menses nur noch zwei oder dreimal ganz schwach, um nach fünf Monaten ganz wegzubleiben. Verschlechterung des Gesundheitszustandes. Verlust der Libido. Allmählich fielen die Augenbrauen, die Achsel- und Schamhaare aus. *Viele Zähne wurden kariös, so daß sie damals viel beim Zahnarzt war, während sie früher nie mit ihren Zähnen etwas zu tun hatte.* Praephysonbehandlung, rasche Besserung des Allgemeinbefindens".

Fall 12 (20). „58jährige Patientin. Dauer der jetzigen Erkrankung 24 Jahre. Beginn seit der letzten Geburt, wo im 34. Lebensjahre Menopause eintrat. Sie wurde mager, blasser und schwächer und dies nahm unaufhaltsam zu. Die Haare gingen ihr sehr stark aus, sie hatte nicht die Kraft sich selbst zu kämmen. *Die Zähne wurden locker, fielen beim Essen aus, oder konnten mit den Fingern herausgezogen werden. Die wenigen noch verbliebenen wackelten auch.* Histologischer Befund: Hypophysenvorderlappen außerordentlich stark verkleinert, Hinterlappen normal. Anstatt des Vorderlappens im wesentlichen reines Bindegewebe".

Fall 13 (21). „Leiche einer aufs äußerste abgemagerten, alt aussehenden Frau. Gesicht stark eingefallen. *Der Oberkiefer ist zahnlos, der Unterkiefer zeigt nur noch die vier vorderen stark kariösen Zähne.* Sektionsbefund: Die Hypophyse ist in toto stark verkleinert. Im Vorderlappen ist eine starke Sklerose vorhanden, welche deutliche Bindegewebsproliferationen zeigt und sogar einzelne Narbenherde erkennen läßt mit typischen kollagenen Fasern".

Fall 14 (22). „52jährige Frau. Mit 9 Jahren Scharlach, 11 Jahren Pneumonie, 23 Jahren Lues, fünf Jahre ärztlich behandelt. Im 27. Lebensjahr Eklampsie (4. Kind). Mit 32 Jahren 5. Kind, 34 Jahren schwere Lungenentzündung, danach Menopause. *Zwischen dem 40. und 50. Lebensjahre Zahnausfall, 4 bis 5 auf einmal.* Wa. R. +++, S. G. +. Hypophysäre Kachexie. Obduktion: Gesicht sehr eingefallen mit tiefen Furchen, *erhält besonders durch den stark verkürzten Unterkiefer etwas greisenhaftes*".

Es würde zu sehr ermüden, sämtliche Fälle der Literatur im einzelnen aufzuzählen, zudem enthalten sie nicht alle einen Zahnbefund. Es sind daher nur einige charakteristische Fälle herausge-

griffen worden, während über die anderen zusammenfassend berichtet werden soll.

So wird in 13 anderen Fällen (19, 22—31) teilweiser oder völliger Zahnausfall beschrieben, in zwei Fällen erhöhte Karies (22, 32). Schließlich beschreibt Zondeck (33) noch den Fall einer 35 jährigen Patientin. Bei ihr, sowie bei deren fünf Schwestern wäre im gleichen Alter graues Haar, runzelige, trockene Haut, Cessatio Mensium, *Zahnausfall* und große Körperschwäche aufgetreten.

Im Gegensatz zu diesen reichen Angaben über Zahnausfall bei hypophysärer Kachexie steht Thannhauser (34). In seiner Arbeit „Endogene Magerkeit" sagt er: „Sie alle stimmen darin überein, daß die Kranken Zeichen des vorzeitigen Alterns haben, dünne, teilweise glänzende, welke Haut, Schwinden der sekundären Geschlechtsbehaarung, Ausfall der Augenbrauen und auch der Kopfhaare, *Brüchigwerden der Zähne, meist irrtümlich als Ausfallen der Zähne bezeichnet. Die Zähne brechen meist beim Beißen auf feste Gegenstände ab.*"

Mit dieser Gegenüberstellung, Zahnausfall oder Brüchigwerden der Zähne ist auch schon eine Problemstellung der Arbeit gegeben. Handelt es sich um das eine oder um das andere und wodurch wird es bedingt? Zur Lösung dieser Frage müssen wir wissen, daß Zahn, umgebendes Zahnfleisch und Kieferknochen eine funktionelle Einheit bilden. Verkalkung des Zahnes und Ossifikation der zugehörigen Alveole gehen Hand in Hand. Der ausgebildete Zahn, sowie die fertige Alveole sind als eine Art Gelenk zu betrachten. Von dem Zement des Zahnes ziehen durch dessen Wurzelhaut die Sharpeyschen Fasern zum Knochen der Alveole, die als eine Art Gelenkbänder die Festigkeit des Zahnes, zugleich aber auch dessen funktionelle Beweglichkeit gewährleisten. Nach Siegmund-Weber (35) „wird das Zement von der gleichen Matrix gebildet, wie der Alveolarknochen, der seine Entstehung ebenfalls dem Bindegewebe des Zahnsäckchens verdankt. Zement und Alveolarknochen gehören genetisch eng zusammen. Diesen paradentalen Bildungen, der knöchernen Alveole und dem Zahnwurzelzement, steht also der Zahn im eigentlichen Sinne gegenüber. Wie aber der Zahn nach dem Untergang der Alveole ausfallen muß, so verschwindet diese nach dem Ausfallen des Zahnes. Daraus geht hervor, daß die entwicklungsgeschichtliche Zusammengehörigkeit zugleich auch eine funktionelle ist".

Bei der Untersuchung, welcher von den Teilen dieser funktionellen Einheit zuerst geschädigt wird, müssen wir zunächst an den Alveolarknochen denken, da ja in fast allen Fällen Kieferatrophie beschrieben wird. Daß es sich um einen Zahnausfall und nicht um ein Brüchigwerden der Zähne, wie es Thannhauser beschreibt, handelt, scheint uns klar aus den Fällen der Literatur hervorzugehen. Wir nehmen an, daß der Zahnausfall als Folge einer vorangegangenen Kieferatrophie auftritt. Diese in vielen Fällen ausdrücklich beschriebene Kieferatrophie könnte man allerdings auch als eine sekundäre Inaktivitätsatrophie auffassen, wie es hier und da wohl auch getan wird. Es ist jedoch, wie noch näher ausgeführt werden soll, Grund genug vorhanden, diese beschriebene Atrophie der Kiefer als primär und den Zahnausfall als deren sekundäre Folge anzusehen. Daß im Anschluß an den Zahnausfall dann eine verstärkte Atrophie infolge der hinzutretenden Inaktivität des Kiefers einsetzt, ist leicht verständlich. Wichtig für uns ist hier zunächst die Feststellung, daß die Kieferatrophie primär auftritt und als deren sekundäre Folge erst der Zahnausfall zu beobachten ist. Damit entsteht aber sofort die Frage nach der Ursache der Kieferatrophie. Sie könnte einmal auf einem gestörten Kalkstoffwechsel beruhen. Durch diese Störung würde dann nicht nur ein neuer Knochenanbau ausbleiben, sondern dem Knochen würde vielleicht sogar noch Kalk zur Deckung des notwendigen Bedarfes im Gesamtorganismus entzogen. Die Folge wäre in jedem Falle eine Atrophie. Von Boenheim und Heimann (36) sind nun Serumuntersuchungen gemacht worden, die aber keinen gestörten Blutkalkspiegel ergeben haben. Es muß also wohl ein anderer Grund vorliegen. Er könnte weiterhin in rein örtlichen Momenten zu suchen sein. Wir könnten uns vorstellen, daß es vielleicht im Gefolge einer so schweren Erkrankung, wie sie diese hochgradige Kachexie darstellt, zu Schädigungen der Blutkapillaren und dadurch zu Ernährungsstörungen nicht nur des Knochens, sondern dann natürlich auch der Haut kommt. Als deren Folge müßten dann Atrophie der Kiefer, — sie stellen ein besonders gutes Testobjekt für Vorgänge am Knochensystem dar, — und welke, trockene Haut auftreten. Beides wird auch in zahlreichen Fällen beschrieben. Diese Deutung hat zwar viel für sich, aber sie scheint uns die Vorgänge am Knochen nicht genügend zu erklären. Der Zahnausfall wird ja zu einer Zeit beschrieben, in der die eigentliche Kachexie noch längst nicht eingesetzt hat, ja oft noch gar nicht einmal angedeutet ist und nur Menstruationsstörungen das Vorhan-

densein einer innersekretorischen Störung erkennen lassen. Die Atrophie der Kiefer muß also wohl noch eine andere Ursache haben. Eine Atrophie könnte weiterhin auch auf einer Protoplasmaschädigung beruhen, wie sie beim Skorbut auftritt. Hier werden durch die C-Avitaminose in besonders starkem Maße nicht nur die Odontoblasten, sondern auch die Osteoblasten geschädigt. Es bestehen aber bei der Simmonds'schen Kachexie keine Anhaltspunkte für eine derartige Annahme. Nach Pommer (37) entstehen „senile und neurotische, sowie die Inaktivitätsatrophie auf dem Boden mangelhafter Apposition bei normal verlaufender Resorption". Es kommt also auf den ungestörten Ablauf von Knochenapposition und -resorption an, ein ewiges Wechselspiel das wir an jedem gesunden Knochen beobachten können. Wird dieses Gleichgewicht von Apposition und Resorption gestört und dabei die Apposition vermindert, so resultiert nach Pommer bereits Atrophie. Da wir die örtlichen Momente für eine Aetiologie der Knochenatrophie ausschalten konnten, taucht hier sofort die Frage auf, nach dem Faktor, der gleichsam von zentral her dieses Gleichgewicht aufrecht erhält, indem die Apposition dauernd in dem Maße gefördert wird, in dem die Resorption den Knochen abbaut, so daß sich beide nun einander die Waage halten.

Durch den Vergleich von Sektionsbefund und klinischem Befund konnte eine auffallende Uebereinstimmung festgestellt werden. In allen den Fällen von hypophysärer Kachexie, in denen eine genaue histologische Untersuchung der Hypophyse vorgenommen und zugleich ein Befund des Zahnsystems angegeben worden war, ging das Fehlen oder die Verminderung der eosinophilen Zellen des Hypophysenvorderlappens mit hochgradigem Zahnausfall einher, so daß sich der Gedanke eines inneren Zusammenhanges zwischen beidem geradezu aufdrängte. Es lohnt sich also diesem Wege einmal nachzugehen.

Von Merz (21) ist versucht worden, die Aetiologie der hypophysären Kachexie in einer bestimmten Zellart der Hypophyse zu suchen. Er fand in seinen zwei Fällen von Simmondsscher Krankheit eine ausgesprochene Verminderung der eosinophilen Zellen des Hypophysenvorderlappens und eine starke Abweichung vom normalen Bau. Vollständiges Fehlen der eosinophilen Zellen ist von Schlagenhaufer (38), Veit (30), Jakob (18), Budde (39) und Lindemann (40) beschrieben worden. Omelsky (20) fand selten chromophile, fast nur Hauptzellen. In seinem Sektionsbefund schreibt

er: „Zellen, die an chromophile erinnern nur in sehr geringer Anzahl, in denen es nach keiner Methode gelingt, die spezifischen eosinophilen oder basophilen Granula nachzuweisen". Ebenso fand Meng (27) eine Verminderung der eosinophilen Zellen. *Bei diesen genannten Autoren wird ausdrücklich das Fehlen oder die Verminderung dieser Zellen angegeben. In allen den Fällen, in denen der fast völlige Schwund des Drüsenparenchyms beschrieben wird, können wir zwanglos das Fehlen oder die Verminderung der eosiphilen Zellen annehmen.*

Merz kommt nun in seinem „Beitrag zur Frage der Entstehung der hypophysären Kachexie" zu folgendem Schluß: „Die Verminderung der eosinophilen Zellen tritt aetiologisch in den Hintergrund und ist wohl eher symptomatisch zu verstehen, sei es für chronischen Hunger oder für vorzeitiges Altern". Man kann bei der Fragestellung des Autors diesem Ergebnis seiner Arbeit nur zustimmen. Wichtig für uns ist allein die Rolle, die den eosinophilen Zellen des Hypophysenvorderlappens zugeschrieben wird.

Bauer schreibt an einer Stelle (41): „Sämtliche Autoren sind sich darüber einig, daß es die eosinophilen Zellen des Hypophysenvorderlappens sein müssen, die das Wachstumshormon produzieren". In der selben Arbeit führt er noch weiter dazu aus: „Ueber selektiv ausschließlich die Bildung des Wachstumshormons betreffende Insuffizienz der Hypophyse ist beim Menschen nichts bekannt. Wohl aber konnten amerikanische Forscher (Dum, Snell, Ph. E. Smith und Mac Dowell) in einem Mäusestamm Zwergwuchs als typisch rezessiv mendelndes Merkmal konstatieren, wobei dieser Zwergwuchs sich als hypophysär bedingt erweisen ließ. Durch Implantation von Hypophysen konnte das Wachstum der zwergwüchsigen Mäuse zur Norm gebracht werden. *Die anatomische Untersuchung ergab eine Anomalie des Hypophysenvorderlappens mit völligem Fehlen eosinophiler Zelien*, die chromophoben Zellen waren zahlenmäßig stark reduziert. Ueber die basophilen konnte nichts sicheres gesagt werden".

Von Simmonds (11) und auch von Sprinzels (42) sind je ein Fall von hypophysärem Zwergwuchs beschrieben worden, die, wenn sie auch keinen Sektionsbefund mit genauer Untersuchung des Hypophysenvorderlappens geben, doch in diesem Zusammenhange angeführt werden können. Falta (49) schreibt, daß es bei jugendlichen Fällen von hypophysärer Kachexie auch zu Wachstumshemmung

kommt und führt zwei Fälle dafür an. Diese Feststellung gewinnt an Bedeutung, nachdem wir vorher gesehen haben, daß bei Simmonds'scher Kachexie in den weitaus meisten Fällen eine Verminderung oder sogar das Fehlen der eosinophilen Zellen des Hypophysenvorderlappens beschrieben worden ist, oder angenommen werden mußte.

Durch Sektion und Klinik ist weiterhin erwiesen worden, daß die Akromegalie auf der Bildung reiner eosinophiler Tumoren beruht. Ferner wird eine gleichsam „physiologische Verminderung" der eosinophilen Zellen in der Greisenhypophyse beschrieben. Schließlich wird das Fehlen oder die Verminderung dieser Zellen bei der Simmonds'schen Krankheit von zahlreichen Autoren angegeben. Bei all' diesen verschiedenen Angaben über die eosinophilen Zellen treten aber zugleich auch Erscheinungen am Knochen auf.

Wenn dieser Zellart nun die Bildung des Wachstumshormons zugeschrieben wird, so ist das unserer Ansicht nach nur teilweise richtig. insofern als es für die Entwicklungsjahre zutreffen mag. Ist die Hauptwachstumsperiode abgeschlossen, dann übernimmt nach unserer Auffassung dieses Hormon nun die Aufrechterhaltung des Gleichgewichtes von Knochenapposition und — resorption, eine Funktion, die eigentlich nur folgerichtig ist, sich geradezu zwangsläufig ergibt. Das Wachstum, also das Ueberwiegen der Knochenapposition, kann ja nicht ständg anhalten, sondern es muß physiologischer Weise allmählich eine Periode eintreten, in der das Wachstum, also der Knochenanbau allmählich nachläßt und sich auf das Maß beschränkt, das notwendig ist, um der Resorption das Gleichgewicht zu halten. Dann mus schließlich ein Zeitpunkt kommen, in dem sogar die Apposition entsprechend dem allgemeinen senilen Involutionsprozeß der Resorption gegenüber vermindert ist. *Es fördert als dieses „Wachstumshormon" in den mittleren Lebensjahren die Knochenapposition nur noch so weit, daß sie dem natürlichen Abbauprozeß, der Resorption das Gleichgewicht hält.* Dieser physiologische Prozeß bewahrt auch bei pathologischen Erscheinungen in gewissem Sinne seine Gesetzmäßigkeit. Denn werden nun die eosinophilen Zellen des Hypophysenvorderlappens aus irgend einem Grunde vermehrt und beginnen dadurch mehr Inkret abzuscheiden, so wird dieses Gleichgewicht von Apposition und Resorption gestört und nach der Seite der Apposition hin verschoben. Wir sehen dann ungestümen Knochenanbau, das Hauptsymptom der Akromegalie. Werden die eosinophilen Zellen der Hypophyse durch

irgend eine Noxe vermindert, so müßte sich auch die Apposition vermindern, durch Verminderung der Apposition müßte nach Pommer bereits Knochenatrophie eintreten. Im Alter sehen wir nun auch tatsächlich beides, Verminderung der eosinophilen Zellen der Hypophyse und Knochenatrophie, Atrophie des Kiefers. In beiden Fällen, bei der Akromegalie wie beim Senium, erscheinen Ursache und Wirkung auffällig genug. *Mit dieser Annahme, — die eosinophilen Zellen des Hypophysenvorderlappens erhalten nach Abschluß der Wachstumsperiode das Gleichgewicht zwischen Knochenapposition und -resorption aufrecht, — gewinnen wir aber auch gleichzeitig eine zwanglose Erklärung für den Ausfall der Zähne bei der Simmonds'schen Krankheit. Eine* Verminderung oder sogar das vollständige Fehlen dieser Zellen ist bereits erwähnt worden. Durch den Ausfall deren Inkretes kommt es nun nach unserer Meinung zu einer Verminderung der Knochenapposition und dadurch bereits zur Atrophie. In der funktionellen Einheit von Zahn, Wurzelzement und knöcherner Alveole wird also zuerst der Knochen betroffen. Dem Knochenverlust durch Atrophie folgt die Gingiva. Die Gelenkbänder, die Sharpey'schen Fasern gehen zusammen mit dem Knochen verloren, der Zahn wird länger. Mit dem Längerwerden des Zahnes ändert sich zugleich auch seine Belastungskomponente da der Kraftarm länger, der Lastarm kürzer geworden ist. Derselbe Kaudruck, der vorher noch physiologisch war, muß nun bei dem längeren Kraftarm einen ungleich stärkeren Druck auf den umgebenden Alveolarknochen ausüben, also pathologisch werden. Zu der schon bestehenden Atrophie kommt nun womöglich noch eine neu entstehende Druckatrophie hinzu. Der Zahn verliert immer schneller seinen Halt, wird wacklig, bis er schließlich „mit den Fingern herausgezogen werden kann, oder beim Essen ausfällt".

Sehen wir uns auf dieses Ergebnis hin noch einmal die Fälle der Literatur an, so wird von Simmonds (10), Zondek (16), Jakob (18), Graubner (22), Hochstetter (25), Meng (27), Veit (30), und Herman (31) neben Zahnausfall ausdrücklich Kieferatrophie beschrieben! Die Fälle, in denen ein genauer histologischer Nachweis sowie ein Zahnbefund erhoben worden sind, zeigen alle übereinstimmend Verminderung oder Fehlen der eosinophilen Zellen und Atrophie der Kiefer oder hochgradigen Zahnausfall. So in den Fällen von Omelskiy (20), Merz (21), Meng (27), Budde (39), Veit (30) und Jakob (18).

Die Untersuchung von Jakob ist insofern interessant und wertvoll, als sie die von Merz angeschnittene Frage, ob es sich bei der Verminderung der eosinophilen Zellen um eine Inationserscheinung handelt, beantwortet. Jakob schreibt zu diesem Punkte: „Von Wichtigkeit ist mir zunächst nur die Feststellung, daß sich bei diesem endokrin bedingten „Senium praecox" keine Erscheinungen im Zentralnervensystem finden lassen, die eine innigere Verwandtschaft mit den charakteristischen histologischen Veränderungen anzeigen, die das gewöhnliche senile Rückbildungsalter im Zentralnervensystem aufweist. Die Veränderungen, an sich uncharakteristischer Art bieten bei dem Fehlen jeglicher Neigung zu Parenchymverfettung, bei dem Fehlen von Drüsenentwicklung und Neurofibrillenverfilzung und -verdickung keine Verwandtschaftsbeziehungen zu jenen Veränderungen des Zentralnervensystems, die wir heute als charakteristisch für den senilen Involutionsprozeß im Zentralnervensystem ansehen müssen." Damit ist also gesagt, daß die Verminderung oder das Fehlen der eosinophilen Zellen des Hypophysenvorderlappens bei Simmonds'scher Kachexie keine gewöhnliche Inationserscheinung ist, — sie tritt ja auch physiologischer Weise im Alter auf, — sondern durch die Hypophysenschädigung hervorgerufen wird.

Aber nicht nur die Uebereinstimung von Fehlen der eosinophilen Zellen und Kieferatrophie oder Zahnausfall konnte gefunden werden, sondern auch gleichsam als Probe auf dieses Exempel können wir den Fall von Altmann (43) anführen, der keine Verminderung der eosinophilen Zellen des Hypophysenvorderlappens und dementsprechend auch keinen Zahnausfall zeigt. In dem klinischen Bericht heißt es: „Das Haupthaar ist fast vollständig ergraut, glanzlos, an den Schläfen schütter. *Das Gebiß ist gut erhalten!*" Der Sektionsbefund lautet: „Auf paramedianen Sagittalschnitten der in eine lückenlose Serie zerlegten Hypophyse ist *das Vorderlappengewebe besser erhalten und läßt neben Hauptzellen und eosinophilen Zellen nur sehr spärlich basophile Elemente erkennen.*"

In diesem Zusammenhang ist noch ein weiterer Fall von Reiche (44) interessant. Der Verfasser berichtet darüber: „S. K., 67 Jahre alt, mäßiger Ernährungszustand, trockene Haut, Fehlen der Härchen, ebenso der Achsel- und Schamhaare und nahezu ganz der Brauen. Haupthaar äußerst dünn, kurz und trocken. *Alle Zähne fehlen. Der Unterkiefer ist kräftig gebildet, anscheinend kräftiger, als er sich auf Photographien aus früheren Jahren praesentiert.* Die

in meiner früheren Beobachtung augenfällige Atrophie des Unterkiefers, — Falta, Graubner, Pribram, Simmonds und Zondeck konstatieren sie ebenfalls in ihren Fällen, — wurde bei dieser Patientin vermißt".

Leider ist in diesem Falle kein Sektionsbefund mit einem genauen histologischen Nachweis angegeben worden. Wir könnten gerade hieraus wertvolle Schlüsse auf die oben angeführte Theorie ziehen. So können wir nur annehmen, daß sich in dem Krankheitsbilde der hypophysären Kachexie zuletzt akromegale Symptome, — Wuchern der Eosinophilen, — herausgebildet haben, die dann trotz des zahnlosen Kiefers zu dessen kräftiger Bildung geführt haben. Gerade die Zahnlosigkeit des Kiefers, die doch eine starke Inaktivitätsatrophie bewirken müßte, verstärkt die Annahme eines zentralen Reizes.

So sehen wir, daß sich auch diese anscheinend widersprechende Angabe beinahe zwanglos in die oben angeführte Theorie einfügen läßt. Weiterhin kann an dieser Stelle Kranz (3) angegeben werden. Er schreibt: „Fischer behauptet, daß bei der Knochenbildung und -entwicklung nur der Vorderlappen der Hypophyse, der drüsige Teil aetiologisch beteiligt ist, was ja auch Hohenegg, v. Eiselsberg und Kocher bestätigen". Und an aderer Stelle (45): „Lichtwitz weist darauf hin, daß die Beteiligung der Hypophyse am Prozesse der Knochenrückbildung sich bei der Simmonds'schen Krankheit am stärksten in der Atrophie der Kiefer zeigt, worauf ein rascher Verlust der Zähne folgt. Ferner weist er auf den Zusammenhang zwischen Hypophyse und Parodontose hin". Schließlich noch Bauer (41): „Bei Simmonds'scher Krankheit infolge Zerstörung des Hypophysenvorderlappens begegnet man ebenfalls derartigen, der Akromegalie gegensätzlichen, atrophischen Veränderungen, die jedenfalls den Gedanken aufkommen lassen, daß auch die mangelhafte Produktion des Wachstumshormons bei diesem Krankheitsbilde eine gewisse Rolle spielen könnte".

Es wird also hier von Bauer damit schon beinahe das gesagt, was wir ausgeführt haben. Ein Unterschied besteht nur darin, daß wir im Gegensatz zu Bauer für die späteren Jahre, also nach dem Abschluß der Hauptwachstumsperiode kein reines Wachstumshormon mehr annehmen, sondern den eosinophilen Zellen nun nur noch die Aufrechterhaltung des Gleichgewichtes zwischen der Apposition und Resorption im Knochensystem zuschreiben.

Der letzte Beweis für die Richtigkeit unserer Anschauungen kann natürlich nur durch exakte histologische Forschungen sowie das genaue Studium dieser speziellen Frage erbracht werden. Auf der anderen Seite bietet aber gerade die Annahme von der Aufrechterhaltung des Gleichgewichtes zwischen Knochenapposition und -resorption durch ein Inkret der eosinophilen Zellen des Hypophysenvorderlappens sehr viel Ueberzeugendes und läßt zugleich auch eine ungezwungene Deutung des Zahnausfalles bei der Simmondsschen Kachexie zu.

Wir können uns aber auch mit dieser Annahme ebenso leicht den „physiologischen" Zahnausfall überhaupt erklären. Denn mit zunehmendem Alter tritt ja eine stetige Verminderung der Eosinophilen des Hypophysenvorderlappens ein und damit setzt dann die bei älteren Leuten immer zu beobachtende Atrophie der Kiefer ein. Es kommt dann in derselben Art, wie wir es für die Simmondssche Kachexie ausgeführt haben, zum allmählichen Zahnverlust. Auch die Tatsache, daß immer nur einzelne Zähne ausfallen, steht dieser Anschauung nicht entgegen. Es gibt kaum ein Gebiß, daß genau einartikuliert wäre. Es werden also immer einzelne Zähne da sein, die einen stärkeren Kaudruck aufzufangen haben, als die übrigen. Diese Erscheinung muß dann noch stärker auftreten, wenn etwa der eine oder andere Zahn schon der Zange zum Opfer gefallen ist. Die innere zirkuläre Abstützung des Gebisses ist dann nicht mehr vorhanden, außerdem haben die Zähne die Tendenz, vorhandene kleinere Lücken zu schließen. Dadurch tritt eine neue Artikultationsstörung, eine erneute ungleichmäßige Belastung der einzelnen Zähne auf, und gerade die, die am meisten beansprucht werden, werden nun auch zuerst ausfallen.

Aus dieser Theorie von der Bedeutung der eosinophilen Zellen des Hypophysenvorderlappens ergibt sich aber auch für die Klinik noch ein wichtiges Moment. Von Merz und anderen sind die Eosinophilen als außerordentlich empfindlich geschildert worden. Wir haben also bei dem Auftreten der hypophysären Kachexie mit einer frühen Schädigung dieser Zellen zu rechnen und infolgedessen mit einem frühen Einsetzen von Knochenatrophie. Nun bietet gerade der Kieferknochen mit seinen dünnen, knöchernen Interdentalsepten ein gutes Testobjekt für Knochenan- und -abbauvorgänge. Eine Horizontalatrophie des Kiefers, für die sonst kein Grund zu finden ist, — etwa falsche Belastung durch falsch konstruierten Zahnersatz

— bei gleichzeitigen schweren innersekretorischen Störungen, könnte uns also zumindest an die Diagnose „Simmonds'sche Kachexie" denken lassen. Dieselbe Vermutung spricht Herman (31) aus, wenn er sagt: „Es ist sehr wahrscheinlich, daß sich das erste Stadium der Erkrankung in den Ordinationszimmern der Zahnärzte abspielt".

Aber noch eine andere Frage muß hier gestreift werden. Handelt es sich bei dem Zahnausfall im Krankheitsbilde der hypophysären Kachexie um eine Parodontose? Von Boenheim (36) ist sie mit folgender Begründung verneint worden: „Bei der Zahl der Monozyten fiel uns auf, wie gering manchmal ihre Prozentzahl war; 1—2% waren keine Ausnahme. Eine über das normale Maß hinausgehende geringe Linksverschiebung fanden wir in zwei Fällen. Das ist deshalb wichtig, weil das Fehlen gegen das Bestehen einer Parodontose spricht, die so häufig, z. B. von Herman bei hypophysärer Kachexie beschrieben wird. Dieser Befund spricht für die Anschauung von Thannhauser, daß es sich nicht um eine Parodontose handelt, sondern um einen Ausfall der Zähne".

Diese Meinung Boenheims kann nicht unwidersprochen bleiben. Zunächst können wir zwischen Parodontose und *vorzeitigem* Zahnausfall, wie er ja bei der Simmonds'schen Krankheit auftritt, keinen Gegensatz, wie ihn Boenheim konstruiert, erblicken. Außerdem gibt es eine Form der Parodontose, bei der ohne jede entzündliche Erscheinungen. Die Zähne infolge starker Kieferatrophie *vorzeitig* ausfallen. Wir möchten sogar behaupten, daß dieser Art des Zahnausfalles einzig und allein die Bezeichnung Parodontose mit Recht zukommt. Die anderen Formen der sogenannten Parodontose, bei denen es zur Entzündung des Zahnfleisches mit eitrigen, vertieften Zahnfleischtaschen kommt, gehören, wie Schröder immer wieder betont, nicht hierher. Sie sollte man lieber der allgemeinen Nomenklatur in der Medizin folgend als Parodontitis bezeichnen. Diese Meinung wird übrigens in ähnlicher Form auch von Axhausen vertreten. *Es besteht also zwischen dem Zahnausfall, wie er bei der Simmonds'schen Krankheit vor sich geht und der Parodontose, wie sie von Schröder und Axhausen gekennzeichnet wird, — vorzeitiger Zahnausfall ohne jegliche entzündliche Erscheinungen infolge Kieferatrophie, — kein Unterschied.*

Zudem irrt Boenheim, wenn er Thannhauser in dieser Form zitiert, denn gerade Thannhauser wendet sich in seiner Arbeit

„Endogene Magerkeit" gegen die Meinung, daß es sich um einen Zahnausfall handelt und schreibt: „Brüchigwerden der Zähne, meist irrtümlich als Ausfallen der Zähne bezeichnet. Die Zähne brechen meist beim Beißen auf feste Gegenstände ab".

Im übrigen erscheint uns dieser Streit um die Nomenklatur von untergeordneter Bedeutung zu sein.

Interessanter und zugleich wichtiger ist die Frage, die hier noch kurz beleuchtet werden soll: können wir für die Parodontose, wie sie von Schröder und Axhausen definiert wird, ganz allgemein die Aetiologie annehmen, die wir für den Zahnausfall bei Simmondsscher Kachexie angegeben haben? Wir möchten dies als sehr wahrscheinlich annehmen, wobei wir allerdings nur von der dystrophischen Form der Parodontose sprechen wollen. Wenn dem entgegengehalten wird, daß wir dann zugleich auch immer innersekretorische Störungen bei diesen Fällen von Parodontose finden müßten, so braucht das durchaus nicht der Fall zu sein. Da die Eosinophilen uns als außerordentlich empfindlich geschildert wurden, — sie werden ja schon durch chronischen Hunger vermindert, — werden es vielleicht auch noch andere Schädigungen sein können, die zu deren Verminderung führen. Zudem wird von Boenheim (46) eine innersekretorische Aetiologie zu 80% der Fälle von Parodontose behauptet. Möglicherweise schädigt auch eine Azidose, — sie ist ja das Charakteristikum des Stoffwechsels beim Hungernden, — die eosinophilen Zellen des Hypophysenvorderlappens. Diese Annahme erfährt eine Stütze einmal darin, daß für den chronischen Hunger ja bereits eine Verminderung der eosinophilen Zellen nachgewiesen worden ist. Zum anderen deutet die Arbeit von Degkwitz (47) daraufhin. Er schreibt in seiner Untersuchung über Rachitis: „Hunger, Hypothyreosen, Diabetes und chronische Ernährungsstörungen haben neben der azidotischen Stoffwechselrichtung noch eine andere Eigenschaft gemeinsam und zwar die, das Wachstum zum Stillstand zu bringen oder stark abzubremsen". Auf Grund dieser Beobachtungen dürfen wir vielleicht eine Kausalbeziehung zwischen der Azidose und der Schädigung des Wachstumshormons annehmen. Es würden mit dieser neuen Theorie dann auch die vielen Fälle von Parodontose eine Erklärung finden, denen eine Stoffwechselstörung zu Grunde liegt. Von Held (1), Yamakami, Katase und anderen wird die Azidose ja geradezu als Ursache der Parodontose angesprochen. Im Rahmen unserer Arbeit kann diese interessante Frage der Parodontose leider nur gestreift werden. Vielleicht läßt

sich diese von uns aufgestellte Theorie einmal „ex iuvantibus“ beweisen, indem wir in diesen Fällen von Parodontose Hypophysenvorderlappenextrakte in vorsichtiger Dosierung, um unerwünschte Nebenerscheinungen zu vermeiden, verabreichen, um vielleicht damit dem Knochenabbau Einhalt zu tun oder vielleicht sogar neuen Knochenanbau zu erzielen.

Zusammenfassend kann über diesen ersten Teil der Arbeit gesagt werden:

1. Von insgesamt 45 Fällen der Literatur sind in dieser Arbeit nur 14, in denen ein Befund der Mundhöhle erhoben worden war, angegeben worden. Ueber 16 weitere Fälle von hypophysärer Kachexie mit einem Befund des Zahnsystems ist zusammenfassend berichtet worden.

2. Es handelt sich bei diesen 30 Fällen ausschließlich um Patienten, die die Erkrankung erst erworben haben. Sie stehen damit im Gegensatz zu den im zweiten Teil der Arbeit folgenden eigenen Fällen, bei denen die Erkrankung nicht erworben wurde, sondern wahrscheinlich schon in der Keimanlage verankert lag.

3. In fast allen diesen Fällen der Literatur wird Zahnausfall, bei einigen außerdem noch ausdrücklich Kieferatrophie beschrieben.

4. Für den Zahnausfall konnte auf Grund des Vergleiches von klinischem Befund und Sektionsbefund eine Aetiologie gefunden werden. Er wird allem Anschein nach bedingt durch eine Verminderung der eosinophilen Zellen des Hypophysenvorderlappens (Wachstumshormon), die wahrscheinlich nach Abschluß der Wachstumsperiode für die Aufrechterhaltung des Gleichgewichtes zwischen Knochenapposition und -resorption verantwortlich zu machen sind.

5. Die Meinung von Thannhauser, „die Zähne werden brüchig und brechen beim Beißen auf feste Gegenstände ab“, konnte nicht bestätigt werden.

6. Die Frage, ob es sich bei dem Zahnausfall im Krankheitsbilde der Simmonds'schen Kachexie um eine Parodontose handelt, ist im Gegensatz zu Boenheim bejaht worden. Dabei ist die Auffassung von Schröder und Axhausen über Parodontose zu Grunde gelegt worden. Die gleiche Aetiologie, die für den Zahnausfall bei hypophysärer Kachexie angegeben wurde, ist auch für die dystrophische Form der Parodontose überhaupt als wahrscheinlich hingestellt worden.

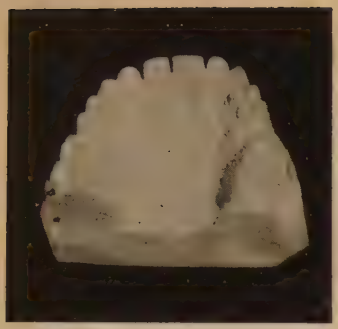

1



2

3



4

5

6

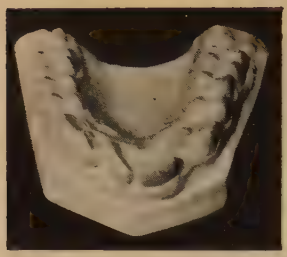

7

8



9



10

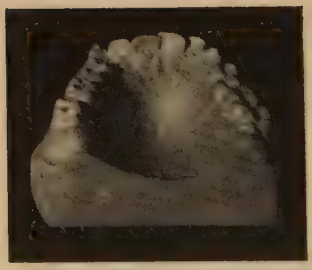

11

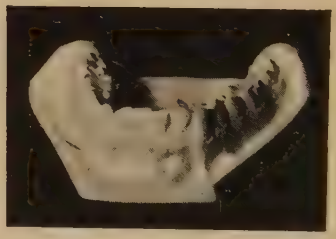

12

13

14

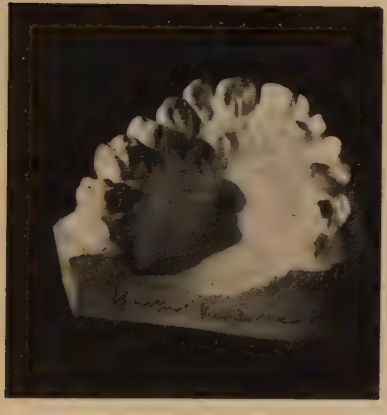

15

16

17

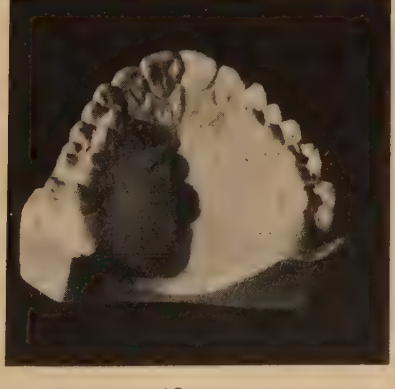

18

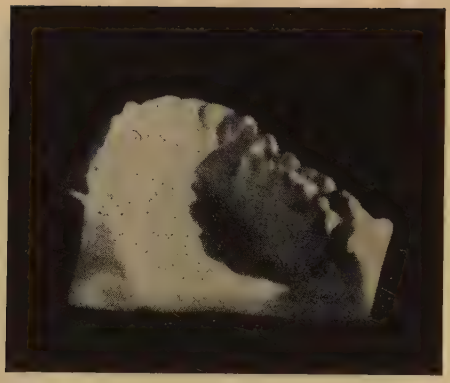

19

20

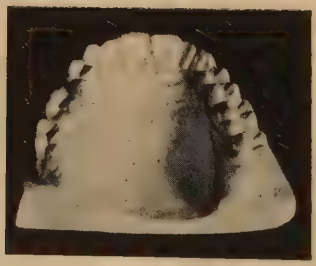

21

Im Gegensatz zu den im ersten Teil der Arbeit behandelten Fällen der Literatur, handelt es sich bei den nun folgenden eigenen Fällen ausschließlich um solche, bei denen die Erkrankung nicht erworben ist. Es ließ sich bei diesen Patientinnen jedenfalls keine Noxe finden, die zu einer Hypophysenschädigung in grob anatomischen Sinne geführt haben könnte. Wir müssen daher für diese Fälle annehmen, daß hier eine erhöhte Disposition für diese Erkrankung vorgelegen hat oder daß die Erkrankung von vorne herein in der Keimanlage verankert war. Es wird daher noch auf diese interessante Feststellung einzugehen sein. Aber noch aus einem anderen Grunde ist diese von den Fällen der Literatur abweichende Aetiologie wichtig. Mit Ausnahme von einem (Fall 7) konnte in den übrigen Fällen kein Zahnausfall, der doch gerade von Simmonds (6), Kranz (45), Tauber (48), Falta (49), Herman (50) und anderen als charakteristisches Merkmal beschrieben wird, festgestellt werden. Auch für diesen Befund wird noch eine Deutung gegeben werden müssen.

Als Aetiologie der hypophysären Kachexie nimmt zunächst Simmonds selbst fibröse Atrophie des Hypophysenvorderlappens an. Er führt sie auf eine septische Nekrose des Hiranhanges im Anschluß an eine Puerperalsepsis zurück. Als weitere aetiologische Momente werden Lues aquisita (19), Hirnarteriosklerose (23), Gummen (51, 52), Tumoren (39, 53) und schließlich in einem Falle von Reinhardt (54) Schädelbasisbruch angegeben. Von Kalk (55) und ebenso von Steinitz ist nun daraufhingewiesen worden, daß nicht nur derartig grob anatomische Schädigungen das Krankheitsbild der hypophysären Kachexie auszulösen vermögen, sondern daß wir auch in der erhöhten Beanspruchung der Hypophyse während der Pubertät ein auslösendes Moment zu dieser seltenen Erkrankung erblicken können. Steinitz sagt zu diesem Punkte: „Die hypophysäre Kachexie beruht nicht immer auf Zerstörung oder Schwund des Hypophysenvorderlappens, sondern häufig nur auf einem Funktionsausfall bei reparablen Veränderungen. Eine Disposition zu dieser Erkrankung besteht nicht nur nach der Entbindung, sondern auch in den Entwicklungsjahren". Von Kalk ist außerdem noch auf das

hereditäre Moment hingewiesen worden, und zwar nimmt Kalk in diesem Falle eine angeborene, ererbte Hypophysenschwäche an, die dann während der Entwicklungsjahre infolge erhöhter Beanspruchung der Hypophyse, oder wohl auch infolge der Gleichgewichtsstörung innerhalb des innersekretorischen Systems überhaupt zu einer Funktionsstörung des Vorderlappens führen und so diese Erkrankung hervorrufen kann. Es ist in diesen Fällen also, wie Kalk (56) sagt, die Erkrankung schon in der Keimanlage verankert. Diese Auffassung wird auch von Fließ (57) vertreten, wenn er sie auch nicht gerade auf die hypophysäre Kachexie anwendet. Er faßt die Hypophysenanlage als Erbmasse auf und spricht von „einer ungleichen Verteilung dieser Hypophysenerbmasse bei zwei Geschwiestern, so daß bei dem einen eine Hypophysenschwäche resultiert, während bei dem anderen ein leichter akromegaler Wuchs vorhanden ist". Die gleiche Beobachtung konnten wir in einem Falle machen. (Fall 7). Bei der Schwester hypophysäre Kachexie in schwerster Form, bei den vier Brüdern leichter akromegaler Wuchs, alle über 1,80 groß. Auch bei einem anderen Falle, den ich Herrn Prof. Dr. Kalk verdanke, trifft diese Beobachtung zu. Fünf Brüder der Großmutter väterlicherseits waren auffallend lang und hager mit langen Gesichtern. (Fall 2).

Wir können also für diese beiden Fälle eine ererbte Hypokhysenschwäche, wie sie Kalk kennzeichnet, als Ursache der Simmond'schen Kachexie annehmen. Bei den anderen Fällen, bei denen sich kein hereditäres Moment nachweisen ließ, müssen wir wohl bei dem Alter der Patientinnen eine erhöhte Disposition für diese Krankheit während der Entwicklungsjahre als auslösendes Moment zu Grunde legen. Diese Fälle zeigen also gegenüber denen der Literatur eine bisher noch wenig hervorgehobene Art der Entstehung dieser seltenen Erkrankung. Leider war es uns innerhalb eines Jahres nicht möglich, mehr als acht Fälle von hypophysärer Kachexie zu bekommen. Da sieben von diesen acht Fällen im wesentlichen einen fast genau übereinstimmenden Zahnbefund zeigen, wird am Schluß der Arbeit über dessen Bedeutung gesprochen werden. Es sollen daher zunächst die Krankengeschichten sowie die von uns erhobenen Befunde der Mundhöhle folgen.

Fall 1. E. W. 22 Jahre. Modezeichnerin. Familienanamnese: Eltern und Geschwister gesund. Alle Familienmitglieder sind sehr zierlich gebaut, Gewicht um 100 Pfd.

Eigene Anamnese: (gekürzt wiedergegeben). Als Kind Keuchhusten. Seit dem 13. Lebensjahre Periode. Kurz vor Eintritt derselben Ohnmachtsanfall. Periode dauerte vier bis fünf Tage, war nicht besonders stark. April 1933 Periode im Gegensatz zu früher in fünf wöchentlichen Intervallen, gleichzeitig starker Ausfluß. Oktober 1933 Ulcus am Magenausgang und Zwölffingerdarm. Januar 34 keine festen Speisen mehr, starke Gewichtsabnahme. 31. Januar letzte Periode. Grundumsatz — 35%, abnorme Insulinempfindlichkeit. Die Diagnose „hypophysäre Kachexie" bestätigt sich durch die Therapie. Es wird Anteron gegeben und dazu eine Hypophysendiathermie-Behandlung eingeleitet. Später wird eine Hypophysenimplantation vorgenommen. Der Zustand bessert sich, die Patientin kann aus der Charité entlassen werden.

Mundhöhlenbefund: Schleimhäute anämisch, Gingiva, Zunge, Mundboden o. B. Zahnschema:

k	k		k				k		F			F	F		k	F
8	7		5	4	3	2	1		1	2	3	4	5		7	8
	7	6	5	4	3	2	1		1	2	3	4	5	6	7	8
		F	k										F	F	F	F

Die Zähne sind gepflegt. Es besteht starke Karies. (siehe Zahnschema). Schmelzhypoplasien sind nicht vorhanden. Im Oberkiefer sind die beiden ersten Molaren wegen Engstand der Zähne entfernt worden, so daß keine Stellungsanomalien mehr festzustellen sind. Die Extraktionslücke ist im linken Oberkiefer noch zu erkennen, etwa 0,5 cm breit, während sie im rechten nahezu ganz geschwunden ist. Das Gaumendach ist auffallend hoch und steil abfallend. Es besteht eine leichte alveoläre Prognathie. (Siehe Abbildung 1. Leider kommt auf dieser Aufnahme die Höhe des Gaumens nicht so recht zum Ausdruck). Der linke Unterkiefer zeigt eine starke Stellungsanomalie. Der erste Molar ist invertiert und steht völlig außer Biss. Auch der rechte Unterkiefer erscheint etwas nach innen eingedrückt. Die Zähne von Eckzahn bis erstem Molaren haben infolgedessen bei Okklusion keinen Kontakt mit ihren Antagonisten des rechten Oberkiefers. Es besteht also neben einer Stellungsanomalie im linken Unterkiefer auch noch eine starke Bißanomalie. (Siehe Abbildung 2 und 3. Die beschriebenen Anomalien sind auf diesen beiden Aufnahmen gut zu erkennen). Ueber das Milchgebiß sowie über die erste oder zweite Dentition konnte anamnestisch nichts in Erfahrung gebracht werden.

Fall 2. H. M. 14 Jahre,, Schülerin. Familienanamnese: Fünf Brüder der Großmutter väterlicherseits waren auffallend groß und hager mit langen Gesichtern. Mutter und Bruder Exophthalmus, Glanzauge. Mutter als Kind sehr mager. wegen „Bleichsucht" nach Pyrmont.

Eigene Anamnese: (gekürzt wiedergegeben). Patientin war bis vor einem Jahre völlig gesund. Seit Sommer 1933 Appetitlosigkeit, rasche Gewichtsabnahme. Weihnachten 1932 zweimal Menstruation, dann Ausbleiben der Periode. Es lag das typische Bild einer hypophysären Kachexie vor. Infolge dessen Hypophysenimplantation. Keine sonstige Behandlung. Erneute erhebliche Gewichtsabnahme, Prolan, Praephyson,

Anteron. Die Patientin wird Herrn Prof. Dr. Kalk überwiesen. Es wird eine Behandlung mit Nebennierenrindenextrakt eingeleitet, die einen vollen Erfolg zeitigt. Es darf an dieser Stelle auf die Arbeit von Kalk (58) verwiesen werden, die eine genaue Darstellung dieses Falles und dieser bisher wohl nicht geübten Therapie gibt. Ueber die von Kalk in dieser Arbeit besonders angeführten psychischen Depressionen heißt es in der Krankengeschichte: „Diese auffallende psychische Fixierung an die Mutter wird immer deutlicher. Sie will die Mutter nicht nach Hause lassen. Große Weinszenen Nach der Abreise der Mutter jeden Tag Jammerbriefe nach Hause, großes Heimweh, will unter allen Umständen nach Hause." Als ich die Patientin sah, waren die Erscheinungen der hypophysären Magersucht schon abgeklungen. Der Allgemeinzustand der Patientin war wieder völlig normal und bot nichts besonderes mehr.

Die Untersuchung der Mundhöhle ergab zunächst nicht den erwarteten Befund. Schleimhäute, Gingiva, Zunge und Mundboden o. B. Zahnschema:

F	F												F	
7	6	5	4	3	2	1		1	2	3	4	5	6	7
7	6	5	4	3	2	1		1	2	3	4	5	6	7
	F	F											F	

Die Zähne sind gepflegt. Die Karies bewegt sich durchaus innerhalb der normalen Grenzen. (siehe Zahnschema). Schmelzhypoplasien sind nicht vorhanden. Außer einem allerdings ganz auffallend hohen Gaumen waren zunächst keine Anomalien festzustellen. Die orthodontischen Bänder an den Molaren gaben aber sofort die Aufklärung dafür. (Siehe Abbildung 4. Sie bietet in unserem Zusammenhang eigentlich nichts besonderes, soll aber wegen der ganz ausgezeichneten Regulierung hier gezeigt werden). Dr. Fischbach, Stadthagen, der diese ausgezeichnete Regulierung vorgenommen hatte, stellte mir freundlicherweise die Abdrücke, die das Gebiß vor dieser orthodontischen Behandlung zeigen, sowie die der Schwester der Patientin zur Verfügung. Ihm verdanke ich auch die beiden photographischen Aufnahmen der Patientin. Für seine hilfreiche Unterstützung darf ich ihm an dieser Stelle nochmals danken. Diese Abdrücke vor der Regulierung zeigen eine außerordentlich starke alveoläre Prognathie. Die Frontzähne des Unterkiefers treffen nicht mehr ihre Antagonisten, sondern beinahe das Zahnfleisch des Gaumens. Der rechte seitliche Schneidezahn ist dabei sogar noch etwas invertiert. Auch auf den beiden Aufnahmen der Patientin ist diese Prognathie gut zu erkennen. Sie nimmt einen derartigen Umfang ein, daß ein zwangloser Lippenschluß schon nicht mehr möglich erscheint, ohne daß die beiden mittleren Schneidezähne daran hindern. (Siehe Abbildungen 5 und 6). Der Unterkiefer zeigt auch vor der Regulierung keine auffallenden Anomalien. Bei der Regulierung ist er natürlich ebenfalls mit gedehnt worden.

Auch bei der Mutter der Patientin sah ich schwere Stellungsanomalien. Die beiden oberen Eckzähne waren außerordentlich stark exvertiert ebenso die Schneidezähne, wenn auch nicht in den starken Maßen. Auch hier bestand eine starke alveoläre Prognathie. Das Gebiß der

Schwester zeigte schwerste Stellungsanomalien. Der Oberkiefer ist zusammengedrückt und zeigt dabei einen hohen, spitzen Gaumen. Die Praemolaren und Molaren im Oberkiefer stehen normal, ebenso die Eckzähne. Der linke seitliche Schneidezahn ist gedreht, so daß seine Schneidekante in Richtung der Molaren zeigt. Der mittlere linke Schneidezahn weist eine noch stärkere Torsion auf. Er wird zum Teil etwas von dem seitlichen verdeckt. Der rechte mittlere Schneidezahn steht mit leichter Torsion annähernd normal. Der folgende seitliche Schneidezahn ist außerordentlich stark invertiert und lehnt sich an die Innenseite des Eckzahnes. (Siehe Abbildung 7). Auch der Unterkiefer ist zusammengepreßt und läßt starke Stellungsanomalien erkennen. Die Frontzähne stehen außerordentlich eng, sich zum Teil überdeckend. Der linke seitliche Schneidezahn sowie der Eckzahn sind leicht gedreht. Der zweite Praemolar der rechten Seite ist stark invertiert und steckt mit seiner lingualen Seite der Kaufläche fast noch im Zahnfleisch. Ueberhaupt sind die Kauflächen der Molaren sowie Praemolaren alle etwas nach lingual gerichtet. (Siehe Abbildung 8). Auch hier resultiert eine sehr starke Prognathie. (Siehe Abbildung 9 und 10). Allem Anschein nach haben wir es hier mit einem erbbedingten Auftreten der Stellungs- und Bißanomalien sowie der Kieferdeformitäten zu tun.

Fall 3. E. H. 15 Jahre, Schülerin. Familienanamnese: o. B.

Eigene Anamnese: (gekürzt wiedergegeben). Einziges Kind. Masern, Röteln, Mumps, öfters Halsentzündungen. Angeborenes Vitium, Septumdefekt. Menarchee mit 12½ Jahren 28/4—5. Seit Oktober 1932 amenorrhoisch. Seit August 1932 Appetitlosigkeit, Gewichtsabnahme, progressive Verschlechterung. Gewichtsabnahme von 25 Pfd. innerhalb von 6 Monaten. Grundumsatz — 35%. Klinisch die typische hypophysäre Kachexie. Bei der Aufnahme der Patientin hieß es in dem Status praesens: 15jährige grazile, stark abgemagerte Patientin. Größe dem Alter entsprechend. Gesichtsausdruck etwa einer 24jährigen entsprechend. Die Therapie mit Vorderlappenextrakten rechtfertigte die Diagnose „hypophysäre Kachexie". Als ich die Patientin zu Gesicht bekam waren auch hier diese hypophysären Symptome nicht mehr festzustellen.

Mundhöhlenbefund: Schleimhäute, Gingiva, Zunge und Mundboden o. B. Zahnschema:

		F											F	
7	6	5	4	3	2	1		1	2	3	4	5	6	7
7	6	5	4	3	2	1		1	2	3	4	5	6	7
		F											F	

Die Zähne sind gut gepflegt, es besteht keine besondere Kariesfrequenz. (Siehe Zahnschema). Schmelzhypoplasien sind nicht vorhanden. Der Oberkiefer ist wiederum der Sitz schwerer Stellungsanomalien. Zunächst zeigt er einen ganz enorm hohen Gaumen, wie man ihn selten zu sehen bekommt. Er fällt hinter den Frontzähnen fast ganz ohne Uebergang steil ab. Stehen die Molaren und Praemolaren noch annähernd normal im Oberkiefer so zeigen die Frontzähne wieder starke Stellungsanomalien. Der linke Eckzahn und der seitliche Schneidezahn stehen noch normal,

der Schneidezahn aber schon eher etwas exvertiert. Der mittlere linke sowie die beiden rechten Schneidezähne sind stark invertiert, der rechte Eckzahn ist stark exvertiert. Bei der Okklusion treffen diese drei Frontzähne fast die Papillen der unteren Schneidezähne, während der rechte Eckzahn und der linke seitliche Schneidezahn keinen Kontakt mit ihren Antagonisten haben. (Siehe Abbildung 11. Die Anomalien im Frontzahnbereich kommen hier weniger gut zum Ausdruck, der auffallend hohe Gaumen ist dagegen gut zu erkennen). Im Unterkiefer stehen die Frontzähne eng aneinander und überdecken sich zum Teil. Der rechte seitliche Schneidezahn ist etwas gedreht. Beim Schlußbiß treffen die unteren Schneidezähne palatinal fast auf die Papillen der oberen Frontzähne, während der linke untere Eckzahn und der erste Praemolar nicht ihre Antagonisten treffen. (Siehe Abbildungen 12 und 13. Abbildung 13 zeigt vor allem die Stellungsanomalien im Frontzahnbereich des Oberkiefers und läßt die Bißanomalie recht gut erkennen). Es sind also auch hier wieder Stellungs, und Bißanomalien festzustellen. Auch in diesem Falle konnte über die erste oder zweite Dentition nichts in Erfahrung gebracht werden. Bei der Mutter der Patientin wurden keine Stellungsanomalien beobachtet.

Fall 4. Cl. M. 15 Jahre, Schüler. Familienanamnese: Eltern gesund, Großvater Lues.

Eigene Anamnese: (gekürzt wiedergegeben). Patient niemals ernstlich krank gewesen. Seit seinem dritten Lebensjahr ist er schwächlich, häufig Katarrhe, schlechter Appetit, schlechte Schulleistungen. Stark in die Höhe geschossen, sehr leichte Ermüdbarkeit. Er hat starkes Durstgefühl und ein außerordentlich starkes Bedürfnis nach Flüssigkeiten. Appetit ist vorhanden, wenn er jedoch Essen sieht, ist der Hunger meist vergangen. Gewicht 38 kg. Grundumsatz — 4%. Die Blutzuckerkurve ist annähernd normal. Fehlen von Achsel- und Schamhaaren. Die Diagnose „hypophysäre Kachexie" ist durch eingehende Untersuchungen gesichert und wird durch die eingeleitete Therapie mit Hypophysenvorderlappenextrakten vollends bestätigt. Mundhöhlenbefund: Schleimhäute, Gingiva, Zunge und Mundboden o. B. Zahnschema:

7	6	5		3	2	1	|	1	2	3		5	6	7
7	6		4	3	2	1	|	1	2	3			6	7

Die Zähne sind gepflegt, kein Zahnsteinansatz. Auch in diesem Fall war zunächst kein besonderer Befund zu erheben, da bereits eine Regulierung vorgenommen worden war. Leider sind die Abdrücke, die das Gebiß vor der Regulierung zeigen außerordentlich beschädigt, da offenbar die Regulierungsbänder auf diesen Abdrücken gelötet worden sind. Diese Abdrücke lassen das oben angegebene Zahnschema erkennen. Der Oberkiefer ist stark komprimiert, Stellungsanomalien einzelner Zähne waren nicht vorhanden. Die ersten Praemolaren jeder Seite sind entfernt worden, wahrscheinlich, um den Durchbruch der Molaren zu erleichtern. Der Unterkiefer ist annähernd normal. Auch hier fehlen die ersten Praemolaren beider Seiten sowie der zweite der linken Seite. Die Zähne stehen normal. Dagegen ist eine starke Bißanomolie vorhanden. Nach

den beiden Abdrücken vor der Regulierung bestand auch in diesem Falle eine außerordentlich starke Prognathie. Die Frontzähne des Unterkiefers trafen bei der Okklusion etwa 5—6 mm hinter denen des Oberkiefers den harten Gaumen. Infolge dessen ist der ganze mittlere Kieferteil im Bereiche der Frontzähne so stark herausgewachsen, bis die Frontzähne einen Gegenbiß im harten Gaumen fanden. Eine normale Speesche Kurve ist also infolge dieser Prognathie nicht zustande gekommen. Die Frontzähne des Oberkiefers standen dieser Bißart entsprechend weit nach vorn geneigt, so daß auch in diesem Falle ein zwangloser Lippenschluß sicherlich nicht möglich gewesen ist. Da die Abdrücke außerordentlich beschädigt waren, ist in diesem Falle nur eine Aufnahme des Gebisses in Okklusionsstellung gemacht worden. (Siehe Abbildung 14. Sie gibt die geschilderten Bißverhältnisse ungefähr wieder).

Auch bei der Mutter des Patienten konnten Stellungsanomalien festgestellt werden. Im Oberkiefer weisen die beiden seitlichen Schneidezähne eine leichte Torsion auf und überdecken mit ihren medialen Kanten die distalen der mittleren Schneidezähne. Die Frontzähne des Unterkiefers stehen gedrängt, sich zum Teil überdeckend. Beide Eckzähne sind etwas nach medial geneigt. Im Bereich der Seitenzähne ist der Kiefer stark komprimiert. Der zweite Praemolar ist lingual vom ersten durchgebrochen. Diese beiden Praemolaren stehen also gleichsam in doppelter Zahnreihe, indem der erste Praemolar exvertiert und der zweite lingual davon invertiert steht. Es besteht ein starker Ueberbiß, der noch dadurch erhöht wird, daß die unteren Frontzähne in einem ausgesprochenen Treppenabsatz das Niveau der Molaren weit überragen. Infolge dessen treffen die Schneidekanten der Frontzähne beinahe die Papillen des Gegenkiefers. Von der behandelnden Zahnärztin ist eine Parodontose diagnostiziert worden. Wir glauben jedoch, daß es sich bei dem völligen Fehlen von anderen Allgemeinsymptomen um eine durch diese Stellungs- und Bißanomalie bedingte falsche Belastung handelt. Die Lockerung der unteren Frontzähne, und nur eine solche lag in diesem Falle vor, resultiert also nach unserer Meinung aus den außerordentlich starken horizontalen Belastungen, die bei den Vorschubbewegungen des Unterkiefers hier auftreten, da die Abstützung durch die Molaren fehlt.

Es waren also auch in diesem Falle eine starke Bißanomalie und bei der Mutter des Patienten Stellungs- und Bißanomalien festzustellen.

Fall 3. Schw. M. 29 Jahre, Schwester. Familienanamnese: o. B.

Eigene Anamnese: (gekürzt wiedergegeben). Früher gelegentlich „verdorbenen Magen". Appendektomiert. Menstruation sistiert seit etwa ¾ Jahren. Patientin kommt zunächst in Behandlung wegen einer akuten Cholecystitis mit peritonealen Reizerscheinungen. Im Anschluß an diese Erkrankung sowie an einen grippalen Infekt treten immer mehr die Erscheinungen einer hypophysären Erkrankung auf. Die Blutzuckerkurve fällt nach einer Insulinbelastung von 10 E. von 90 mgr.% nüchtern im Laufe von 1½ Stunden auf 53 mgr% ab. Der Grundumsatz beträgt am 5. 10. 35 — 24%. Auch die für die hypophysäre Kachexie so typische psychische Komponente bildet sich immer stärker heraus. *Die Patientin*

hat nur mäßigen Appetit und versteckt dabei Speisen im Nachttisch. Gewicht 45 kg. Entsprechend der Diagnose „hypophysäre Kachexie" wird eine Therapie mit Praephyson und Prolan eingeleitet. Außerdem zweimal 10 E. Insulin ¾ Std. vor dem Essen. Am 2. 11. beträgt der Grundumsatz nur noch —14% und am 26. 11. — 7%. Anfang Dez. zum ersten Male wieder Menstruation, 3 Tage. Auch das Gewicht steigt auf 46,5 kg.

Mundhöhlenbefund: Schleimhäute normal, Zahnfleisch im Bereich der Frontzähne stark zurückgezogen. Zunge und Mundboden o. B. Zahnschema:

										K	K				
8		5		3	2	1		1	2	3	4		7	8	
8	7	5	4	3	2	1		1	2	3	4	5	7	8	

Die Zähne sind gepflegt, mäßiger Zahnsteinansatz, keine Schmelzhypoplasien. Der Oberkiefer weist einen ziemlich hohen Gaumen auf und zeigt im Gebiet der Frontzähne auch jetzt noch Stellungsanomalien, obgleich nach Angaben der Patientin eine Regulierung bereits versucht worden ist. Leider war es nicht möglich diese Abdrücke vor der Regulierung zu beschaffen. Nach den jetzigen Abdrücken müssen wir annehmen, daß ganz erhebliche Stellungsanomalien vorgelegen haben, oder sich wahrscheinlich entwickelt hätten. Beide erste Molaren des Oberkiefers, sowie der linke Eckzahn und der erste Praemolar rechts sind entfernt worden, so daß hierdurch der normale statische Aufbau des Gebisses gestört worden ist. Der linke erste Praemolar ist genau an die Stelle des fehlenden Eckzahnes gerückt, auch die anderen Extraktionslücken haben sich fast vollkommen geschlossen, so daß jetzt wieder eine geschlossene Zahnreihe vorhanden ist. Der linke seitliche Schneidezahn des Oberkiefers ist gedreht und überdeckt mit seiner medialen Kante zum Teil den mittleren, der etwas invertiert steht. Der rechte seitliche Schneidezahn steht etwas exvertiert zugleich etwas gedreht. Nach Angaben der Patientin haben diese beiden seitlichen Schneidezähne früher „noch weiter nach vorn gestanden". Im Unterkiefer stehen die Frontzähne eng gedrängt, der linke, mittlere Schneidezahn weist dabei eine leichte Torsion auf. Im linken Unterkiefer ist die Extraktionslücke des ersten Molaren noch zu erkennen, während sie im rechten sich vollkommen wieder geschlossen hat. Der Biß ist infolge der Regulierung annähernd normal. Die Aufnahmen 15, 16 und 17 zeigen die jetzt bestehenden Verhältnisse. Als weiterer Befund konnte klinisch wie röntgenologisch eine Parodontose festgestellt werden. Wir werden auf diesen wichtigen Befund noch einmal zurückkommen.

Fall 6. M. S. 17 Jahre, Schülerin. Familienanamnese: Mutter Thyreotoxikose, Vater auffallend groß.

Eigene Anamnese: (gekürzt wiedergegeben). Als Kind leicht anfällig, Masern, Keuchhusten, öfters Halsentzündungen. Menarchee mit 14 Jahren. Menses treten dann äußerst unregelmäßig auf. Blutungen sehr schwach, kein Infantilismus. Zeitweise dumpfer Druck im Kopf, allgemeine Unlust, Energielosigkeit. Appetit an sich gut, da aber hinterher

körperliches Unbehagen ohne bestimmte Schmerzen auftreten, ißt die Patientin wenig. Früher starker Durst, der jetzt nicht mehr besteht. Patientin machte ausgesprochene Hungerkur durch, um abzumagern. Gewichtsabnahme von Oktober bis Dezember von 116 auf 91 Pfd., dann nochmals Abnahme auf 82 Pfd. im Oktober 34. *Besonders interessant ist auch hier wieder das psychische Verhalten, auf das Kalk besonders hingewiesen hat. Damals weinte die Patientin, wenn sie Essen sah, war ganz appetitlos und sah mager und alt aus. Sie ließ Essen verschwinden, war deprimiert und seelisch ganz verändert, energielos, die Mutter mußte sie immer streicheln. Nach deren Angaben versteckte die Patientin ihr Essen in der Couch, in die Schubladen zwischen die Wäsche. Am gleichen Ort hatte sie auch eine Flasche versteckt, in die sie den morgendlichen Kaffee zum Teil goß, um ihn nicht trinken zu müssen. Nach Kalk ist dieses psychische Verhalten der Patientin geradezu typisch für das Vorliegen einer hypophysären Kachexie. Diese selbe Komponente trat ja auch schon bei dem vorigen Fall in Erscheinung.* Die Patientin wurde dann weiter beim Psycho-Therapeuten behandelt. Grundumsatz —26%. Blutzucker von 84 mgr. % bei 10 E. Insulin auf 63mgr. %. Auf Grund der Menstruationsstörungen, des besonderen psychischen Verhaltens, der Grundumsatzbestimmung und der Insulinbelastung wird die Diagnose „hypophysäre Kachexie" gestellt. Es wird eine spezifische Behandlung mit Hypophysen — und Ovarialpraeparaten eingeleitet, in deren Verlauf die Periode sich langsam wieder der Norm nähert und der Grundumsatz von — 26% über — 18% auf — 13% sich bessert. Auch das psychische Verhalten der Patientin ändert sich, die Stimmung wird sehr viel besser und ruhiger.

Mundhöhlenbefund: Schleimhäute, Zunge, Mundboden o. B. Zahnschema:

7	6	5	4	3	2	1	|	1	2	3	4	5	6	7
7	6	5	4	3	2	1	|	1	2	3	4	5	6	7

Auf den ersten Blick waren in diesem Falle keine Besonderheiten festzustellen. Die Zähne sind gepflegt, kein Zahnsteinansatz, keine Schmelzhypoplasien. Nach Angaben der Patientin ist auch hier vor einigen Jahren eine Regulierung vorgenommen worden. Der rechte seitliche Schneidezahn war hoch im Kiefer verlagert und ist erst durch orthodontische Maßnahmen in die Zahnreihe gebracht worden. Leider ist der betreffende Kollege, der die Regulierung ausgeführt hatte, inzwischen verzogen, so daß diese Abdrücke vor der Regulierung nicht mehr zu bekommen waren. Der Oberkiefer ist eng und spitz, beinahe V-förmig, so daß die beiden mittleren Schneidezähne in spitzem Winkel aufeinandertreffen. Der Unterkiefer ist normal, die Frontzähne stehen eng gedrängt, so daß der rechte seitliche Schneidezahn invertiert ist Der Biß ist, wohl eine Folge der Regulierung, normal. Die Aufnahme 18 und 19 zeigen die Zahn- und Kieferverhältnisse.

Fall 7. Ch. K. 40 Jahre, Buchhalterin.

Familienanamnese: Eltern gesund, vier Brüder auffallend groß und schmal, alle über 1,80 groß.

Eigene Anamnese: (gekürzt wiedergegeben). Menarchee mit 18 Jahren. Unregelmäßig. 1918 Magenbeschwerden, Lungenentzündung. 1926 Appendektomie. 1929 Ulcus duodeni, Menstruationsstörungen, Gewichtsabnahme. Schon 1929 wurde die Diagnose „hypophysäre Kachexie" gestellt. Daher Anteron. Kalk-Diät. Gewichtsanstieg. Grundumsatz —27% Erneute Gewichtsabnahme. Endogen Magersucht. 1934 Schädelaufnahme: Etwa dem Alter entsprechende große Sella. Innerhalb der Sella kleine ziemlich intensive Strangbildung, sonst kein gröberer Befund. 1935 Hypophysnimplantation. *Mit 23 Jahren sind die Zähne locker geworden und zum größten Teil ausgefallen.*

Mundhöhlenbefund: Schleimhäute blaß, Gingva, Zunge und Mundboden o. B. Zahnschema:

F														F	k
7				3						3				7	8
			4	3	2	1		1	2	3	4	5		7	
											k			F	

Die wenigen noch vorhandenen Zähne sind gepflegt, mäßiger Zahnsteinansatz ist vorhanden. Im Oberkiefer wird eine Prothese getragen. Der Gaumen sowie die wenigen noch stehenden Zähne bieten nichts besonderes. Im Unterkiefer stehen die Zähne sehr eng, sich zum Teil überdeckend. Die beiden mittleren Schneidezähne weisen ein leichte Torsion auf. Die Patientin selbst gibt an, daß die beiden oberen mittleren Schneidezähne früher nach außen gestanden hätten. Wir haben es also auch hier in diesem Falle mit einer Prognathie, ob nur mit einer dentalen war bei der Atrophie des Oberkiefers nicht mehr zu entscheiden, zu tun. Interessant ist, daß die Patientin weiterhin angibt, ihr jüngster Bruder, Größe 1,86, habe „dieselben hervorstehenden Zähne". Also auch hier sind die Stellungsanomalien anscheinend familiär bedingt. Ueber die Eltern konnte ich zu diesem Punkte leider nichts erfahren.

Fall 8. R. H. 17 Jahre, Dekorateurlehrling.

Familienanamnese: o. B.

Eigene Anamnese: (gekürzt wiedergegeben).

Als Kind Masern. Menarchee mit 14 Jahren 7/28 regelmäßig, stark schmerzhaft. November 1933 Ausbleiben der Periode. Seit Januar 1934 Appetitlosigkeit, Gewichtsabnahme. Grundumsatz —29%. Endogene Magersucht. Progynon, Praephyson.

Mundhöhlenbefund: Schleimhäute anämisch, Gingva, Zunge und Mundboden o. B. Zahnschema:

		k	F											F	F	
	7	6	5	4	3	2	1		1	2	3	4	5	6	7	8
8	7	6	5	4	3	2	1		1	2	3	4	5	6	7	
	k	k													F	

Die Zähne sind gepflegt, Karies innerhalb der normalen Grenzen. (Siehe Zahnschema.) Keine Stellungs- oder Bißanomalien. Im Bereich der Frontzähne von Eckzahn bis Eckzahn sind ausgesprochene Schmelzhypoplasien vorhanden, jedoch anderer Art, als man sie gewöhnlich

bei Rachitis sieht. Ueber die mittleren oberen Schneidezähne ziehen sie sich über die Mitte der Kronen und lassen sie wie abgeschnürt erscheinen. An den seitlichen Schneidezähnen und an den Eckzähnen haben sie mehr eine uncharakteristische Form. Die vier unteren Schneidezähne stehen eng gedrängt und überdecken sich zum Teil mit ihren Kronen. Die Form der genannten Zähne weicht beträchtlich von der Norm ab. Bei schmalem, konischem Zahnhals enden diese Zähne plötzlich in eine breit ausladende, schaufelförmige Krone. Der Uebergang von Zahnhals zu Zahnkrone ist äußerst markant und erscheint wie abgeschnürt. Die übrigen Zähne weisen keine Anomalie auf. (Siehe Abbildung 20). Der Oberkiefer zeigt ein auffallend hohes Gaumendach. (Siehe Abbildung 21.) Die Höhe des Gaumens kommt hier geradezu imponierend zur Geltung. Das Röntgenbild läßt Horizontalatrophie des Unterkiefers erkennen.

Nach längerer Beobachtung der Patientin in der Charité ist von Seiten der behandelnden Aerzte die Diagnose „hypophysäre Kachexie" in Zweifel gezogen worden. Der Fall ist aber trotzdem in diese Arbeit aufgenommen worden, da einmal ohne Zweifel schwere inersekretorische Störungen und zum anderen auch Veränderungen am Gebiß vorhanden waren. Auffallender Weise dekken sich diese Veränderungen aber nicht mit denen, die am Gebiß der übrigen sieben Fälle beobachtet werden konnten. Aber noch aus einem anderen Grunde ist dieser Fall von Interesse. Aus der Anamnese ist eine Rachitis, die man hätte für die starken Schmelzhypoplasien verantwortlich machen können, auszuschließen. Zudem erscheinen uns diese Schmelzstörungen auch nicht typisch genug für eine Rachitis. Wir können also nur annehmen, daß sie innersekretorisch bedingt sind. Damit findet die von Kranz schon lange ausgesprochene Meinung wieder eine neue klare Bestätigung. Erst kürzlich schreibt er wieder an einer Stelle (59): „Bis zu einem gewissen Grade sind die Bildungsfehler des Zahnschmelzes und Dentins abhängig von innersekretorischen Störungen."

Aus diesem Falle im Gegensatz zu den anderen etwa Schlüsse zu ziehen, wie es Achard tut, scheint uns etwas gewagt. Achard (60) schreibt den einzelnen Drüsenstörungen auch ganz bestimmte Zahnformen, oder ein ganz bestimmtes Aussehen der Zähne zu. Nach seiner Charakteristik sind die Zähne bei normaler Schilddrüsenfunktion regelmäßig, klein, perlartig glänzend; beim Vorherrschen der Nebennierenfunktion mehr gelblich und frühzeitig durchbrechend. Bei mangelnder Keimdrüsenfunktion postuliert Achard unregelmäßige oder gedrehte seitliche Schneidezähne. Allein unser Fall würde schon Achards Annahmen widersprechen, denn die seitlichen Schneidezähne sind bei unserer Patientin trotz des Vorhandenseins

von nachweisbaren Keimdrüsenstörungen (Amenorrhoe) weder gedreht noch unregelmäßig. Zudem erübrigt es sich wohl noch weiter auf diese Theorie einzugehen, denn bei der überaus innigen Verflechtung der Blutdrüsen untereinander sind solche scharf getrennten Erscheinungen an den Zähnen wohl nicht gut vorstellbar. Wir ziehen daher aus diesem Falle (Fall 8) auch keine weiteren Schlüsse auf ganz bestimmte Aetiologien von Zahnanomalien, sondern haben ihn nur als einen neuen Beitrag zu dem allgemeinen Thema „Innere Sekretion und Zahnheilkunde" gebracht.

Anders ist es mit den bei den übrigen sieben Fällen übereinstimmenden Befunden. Festgestellt wurde in allen sieben Fällen mehr oder minder starke Stellungs- und Bißanomalien, so daß in vier Fällen davon eine Regulierung vorgenommen ist. Im Falle 7 ist außerdem noch übereinstimmend mit den Fällen der Literatur Zahnausfall konstatiert worden. Waren die ersten 6 Fälle Patienten im Alter von 14—29 Jahren, so behandelt der 7. Fall eine Patientin von 40 Jahren. Das erscheint uns nicht ohne Bedeutung zu sein, denn bei den jüngeren Patienten (Fall 1—6) sahen wir die oben beschriebenen Anomalien, während bei der älteren (Fall 7) noch Zahnausfall hinzutritt. Vielleicht können wir darin eine gewisse Entwicklung erkennen. Wir nehmen an, daß, entsprechend der besonderen Aetiologie dieser Fälle die angeborene Hypophysenschwäche auch eine wenig resistente knöcherne Kieferanlage bedingt hat, ähnlich der, wie wir sie uns bei der Rachitis vorzustellen haben. Daß die Hypophyse einen besonderen Einfluß auf den Kiefer besitzt scheint uns unzweifelhaft schon aus dem Krankheitsbilde der Akromegalie hervor zu gehen. Außerdem ist im ersten Teil der Arbeit auf diese Zusammenhänge mehrfach hingewiesen worden und Kranz, Fischer, Hohenegg, v. Eiselsberg, Kocher und Lichtwitz sind für diese Meinung angeführt worden.

Von Anselmino, Herold und Hoffmann (12) sind in neuerer Zeit Untersuchungen veröffentlicht worden, die einen besonderen Einfluß der Hypophyse auf den Blutkalkspiegel erkennen lassen. In dieser Veröffentlichung heißt es: „Wir glauben jedoch aus der Größenzunahme des Organs (Parathyreoidea), der auffälligen Gefäßreaktion, sowie aus dem Fehlen der oxyphilen Zellen und der intrazellulären Lipoidsubstanzen, die normalerweise erst mit zunehmendem Alter auftreten, auf eine Stimulierung der Epithelkörperchen unter der Wirkung der Hypophysenvorderlappenextrakte schließen zu dürfen. Diese Annahme wird durch den Ausfall von Versuchen

gestützt, die eine Aenderung des Kalkstoffwechsels im Sinne einer gesteigerten Nebenschilddrüsenhormonwirkung ergaben. Wir fanden bei Hunden und bei Ratten nach Injektionen von Vorderlappenextrakten einen protahiert verlaufenden Anstieg des Blutkalkspiegels, wie er für die Wirkung des Nebenschilddrüsenhormons charakteristisch ist. Die wirksame Substanz erwies sich als thermolabil und nicht ultrafiltrabel und ist bei parathyreopriven Tieren unwirksam. Nach unseren bisherigen Versuchen darf als wahrscheinlich angenommen werden, daß diese parathyreotrope Wirkung auf eine besondere parathyreotrop wirkende Substanz im Hypophysenvorderlappen zurückzuführen ist."

Bei den in unserer Arbeit beschriebenen Fällen haben wir bei der angeborenen Hypophysenschwäche dieser Patientinnen natürlich auch mit einer Dysfunktion dieses parathyreotropen Hormons zu rechnen. Der Kalkstoffwechsel ist also gestört und es kommt nun, ebenso wie bei der Rachitis, zu einem gestörten Aufbau des Knochensystems, der Kieferknochen. Bei einem schwachen, infolgedessen wenig resistenten und gleichsam leicht formbaren Kieferknochen sind nun natürlich Stellungsanomalien leicht zu erwarten. Alle die Momente, die extrauterin wirken, wie Muskelzug, die üble Angewohnheit des Daumenlutschens, Mundatmung und nicht zuletzt ein zu klein angelegter Kiefer müssen sich nun bei dieser durch innersekretorische Störungen bedingten wenig resistenten Kieferanlage umso stärker auswirken. Vermögen sie bei normalem Ablauf der inneren Sekretion keine derartigen Kieferdeformitäten hervorzurufen, so zeitigen sie hier bei einer angeborenen Hypophysenschwäche derartig starke Stellungs- und Bißanomalien.

Im Falle 7 ist nun außerdem noch Zahnausfall festgestellt worden, dessen wahrscheinliche Ursache im ersten Teile der Arbeit ausführlich besprochen worden ist. Es ist schon angedeutet worden, daß wir darin wielleicht eine gewisse Entwicklung erkennen können. Die Erkrankung beginnt — bei den 7 Fällen unserer Arbeit wenigstens —, mit einer angeborenen Hypophysenschwäche. Sie ist also, wie Kalk (56) sagt, in der Keimanlage verankert. Diese schwache Hypophysenerbmasse beeinflußt nun nicht nur die Entwicklung überhaupt, sondern natürlich auch die Kieferbildung und — entwicklung. Durch den Ausfall des parathyreotropen Hormons des Hypophysenvorderlappens kommt es zu einem funktionell nicht vollwertigen Kiefer, sei es, daß er zu klein bleibt, oder nicht die genügende Resistenz erhält. Auf diesem Boden entstehen dann die

beobachteten Stellungs- und Bißanomalien, die wir vielleicht sogar als ein Symptom einer Hypophysenschwäche, sicher aber einer allgemeinen innersekretorischen Störung auffassen können. Während der Pubertät kann es nun bei der erhöhten Beanspruchung der Hypophyse zu deren Funktionsausfall und damit zu dem Krankheitsbilde der hypophysären Kachexie kommen. Gleichzeitig mit dem Funktionsausfall setzt nun die allmähliche Verminderung der eosinophilen Zellen des Vorderlappens ein. Durch den Ausfall deren Inkretes ist die Aufrechterhaltung eines normalen Gleichgewichtes zwischen Knochenapposition und -resorption nicht mehr gewährleistet, es kommt zur Atrophie der Kiefer und schließlich zum Verlust der Zähne. Eine Bestätigung dieser Annahme sehen wir auch darin, daß im Fall 6 (29 jährige Pat.) klinisch wie röntgenologisch eine Parodontose festgestellt wurde, also damit geradezu die Vorbedingungen für einen Zahnausfall gegeben sind. Wieder tritt sie hier zu einem Zeitpunkt auf, in dem die Wachstumsperiode bereits abgeschlossen ist. Das Gleiche sahen wir auch im Falle 7. Bei dieser Patientin waren die Zähne im Alter von 23 Jahren ausgefallen. *Die Stellungs- und Bißanomalien, sowie die Kieferdeformitäten sind also keine Folge der Simmonds'schen Kachexie, sie können es ja auch zeitlich gar nicht sein, sondern sie scheinen uns einen außerordentlich genauen Hinweis auf den Zustand des innersekretorischen Systems zu geben, den ja auch Josefson (5) schon in dem Ablauf der ersten Dentition sieht.* Es wäre hier allerdings noch eine andere Annahme zulässig. Wir könnten uns vorstellen, daß die angeborene Hypophysenschwäche und die von uns beschriebenen Stellungsanomalien und Kieferdeformitäten nur zufällig zusammen in einem Gen liegen, aber aetiologisch nichts miteinander zu tun haben. Wir glauben aber diese Annahme mit den oben angeführten Gründen ausschließen zu dürfen. Schließlich sei noch eine Aetiologie erwähnt, die von Vogt (61) angegeben worden ist. Dieser Autor sieht in den Kieferdeformitäten, besonders aber in dem auch von uns beschriebenen kleinen und komprimierten Oberkiefer das Primäre und nimmt als dessen Folge auf Grund von statisch, mechanischen Einflüssen eine sich langsam entwickelnde Dysfunktion der Hypophyse an. Es soll hier auf diese Arbeit nicht näher eingegangen werden, da wir glauben, daß hier Ursache und Wirkung vertauscht worden sind.

Der Zahnausfall scheint dagegen ein typisches Merkmal der Simmondschen Kachexie zu sein, wenn nicht rechtzeitig die ge-

eignete Therapie einsetzt. Ob dann allerdings ein Zahnausfall noch zu hemmen ist, scheint uns noch nicht einwandfrei erwiesen zu sein. Die Vermutung spricht allerdings sehr stark dafür.

Aus diesen acht Fällen unserer Arbeit soll hier zunächst nur die Beobachtung über das regelmäßige Auftreten von Stellungsanomalien festgehalten werden. Allgemein gültige Schlüsse daraus zu ziehen erlaubt wohl die geringe Anzahl der Fälle, die allerdings schwer zu beschaffen sind, noch nicht.

Zusammenfassend kann über diesen zweiten Teil der Arbeit gesagt werden:

1. Es werden 7 weitere Fälle von Simmondsscher Kachexie gebracht. Bei drei Fällen ist eine Hypophysenimplantation vorgenommen worden. Einer dieser Fälle ist abweichend von der üblichen Therapie von Kalk mit Nebennierenrindenextrakt behandelt und geheilt worden.
2. Die Erkrankung wurde bei diesen 7 Fällen nicht erst erworben, sondern es muß angenommen werden, daß sie schon in der Keimanlage verankert lag.
3. Bei allen 7 Fällen wurden mehr oder minder schwere Stellungs- und Bißanomalien, im 7. Falle außerdem noch Zahnausfall festgestellt. Bei vier von diesen sieben Fällen war bereits eine Regulierung vorgenommen worden.
4. Die Stellungs- und Bißanomalien sind, da eine Rachitis auszuschließen war, als frühzeitiges Symptom einer Hypophysenschwäche, zumindest aber einer allgemeinen innersekretorischen Störung anzusehen. Der Zahnausfall wird als charakteristisches Merkmal der hypophysären Kachexie bei verspäteter oder mangelnder Therapie aufgefaßt.
5. In einem achten Falle, dessen Diagnose „hypophysäre Kachexie“ in Zweifel gezogen worden war, konnten bei vorhandenen innersekretorischen Störungen schwere Schmelzhypoplasien beobachtet werden. Sie werden bei dem Fehlen von Rachitis auf die innersekretorischen Störungen zurückgeführt.

Am Schlusse dieser Arbeit möchte ich nicht verfehlen, noch einmal Herrn Prof. Dr. Kalk meinen herzlichen Dank für seine freundliche Unterstützung bei dieser Arbeit auszusprechen.

Literaturverzeichnis.

1. Fleischmann: Ueber Schmelzdefekte. Wiener klin. Wschr. 1907.
-- Beziehungen zw. Tetanie u. Schmelzdefekten. Mitteil. d. Ges. f. Med. u. Kinderheilk. 1908. 14.
-- Ueber d. Ursache angeb. Schmelzdefekte. Oest. Ung. Vjschr. f. Zahnheilk. 1909.
2. Biedl: Zahnsystem u. innere Sekretion. Korrespbl. f. Zahnärzte. 55. 1931.
3. Kranz: Schilddrüse u. Zähne. Dtsch. M. f. Z. 30. H. 1. 1912.
— Innere Sekretion in Beziehung zur Zahn- und Kieferentwicklung. D. z. W. 16. 1913. Nr. 12.
— Die innere Sekretion als biologischer Faktor bei der Entwicklung des Skeletts, spez. der Zähne der Säugetiere. D. M. f. Z. 34. 1916.
— Zahnanomalien. Korrespbl. f. Zahnärzte 46. H. 4. 1920.
— Zur Aetiologie der Zahn-Stellungs- bezw. Kieferanomalien. Oest. Z. f. Stomat. 12. 1920.
4. Preiswerk-Maggi: Ueber den Einfluß der parathyreoid-Ektomie auf die Nagezähne der Ratten. Dtsch. M. f. Z. 29. H. 9. 1911.
5. Josefson: Dentition und Haarentwicklung unter dem Einfluß der inneren Sekretion. Dtsch. Arch. f. klin. Med. 113. 1914.
6. Kranz: Klinische Zahnheilk. u. ihre Grenzgebiete. München 1934.
7. Kranz: Innere Sekretion. Kieferbildung und Dentition. Oest. Z. f. Stomat. 11. H. 2 u. 3, 1913.
8. Askoli u. Legnani: Die Folgen der Exstirpation der Hypophyse. Münch. med. Wschr. 18. 1912.
9. Simmonds: Ueber Hypophysisschwund mit tödlichem Ausgang. Dtsch. med. Wschr. 7. 1914.
10. Simonds: Atrophie des Hypophysenvorderlappens und hypophysäre Kachexie. Dtsch. med. Wschr. 31. 1918.
11. Simmonds: Zwergwuchs bei Atrophie des Hypophysenvorderlappens Dtsch. med. Wschr. 18. 1919.
12. Anselmino, Herold u. Hoffmann: Ueber die parathyreotrope Wirkung von Hypophysenvorderlappenextrakten. Klin. Wschr. 12. 1933.
— Ueber die Wirkung von Hypophysenvorderlappenextrakten auf den Blutkalkspiegel. Klin. Wschr. 13. 1934.
— Ueber das kortikotrope Hormon des Hypophysenvorderlappens. Klin. Wschr. 13. 1934.
13. v. Bergmann: Lehrbuch der inneren Medizin. Berlin 1934.
14. Fränkel: Präparate von hypophysärer Kachexie. Dtsch. med. Wochenschrift 1916.
15. Bostroem: Beitrag zur klinischen Diagnose des Hypophysenschwundes. Med. Klin. 28. 1918.

16. H. Zondeck: Kachexia hypophysipriva. Klin. Wschr. 1922.
17. Hirsch: Zur Begründung und Abgrenzung der pluriglandulären Insuffizienz. Münch. med. Wschr. 49. 1923.
18. Jacob: Zwei Fälle von Simmonds'scher Krankheit mit besonderer Berücksichtigung der Veränderungen im Zentralnervensystem.
19. Reye: Das klinische Bild der Simmonds'schen Krankheit in ihrem Anfangsstadium und ihre Behandlung. Münch. med. Wschr. 22. 1926.
— Ueber hypophysäre Kachexie auf der Basis von Lues aquisita mit Ausgang in Heilung. Med. Klin. 51. 1920.
20. Omelskyi: Ueber cytotoxische Schrumpfnebenniere bei hypophysärer Kachexie. Virch. Arch. 271. 1929.
21. Merz: Beitrag zur Frage der Entstehung der hypophysären Kachexie. Frankf. Z. Path. 40. 1930.
22. Graubner: Die hypophysäre Kachexie Z. klin. Med. 101. 1925.
23. Bostroem: Hypophysäre Kachexie bei Hirnarteriosklerose. Dtsch. Z. f. Nervenheilk. 1171. 1931.
24. v. Grabe: Ueber einen Fall von hypophysärer Kachexie. Dtsch. med. Wschr. 22. 1922.
25. Hochstetter: Beitrag zur Klinik der multiplen Blutdrüsensklerose. Med. Klin. 21. 1922.
26. Lichtwitz: Drei Fälle von Simmonds'scher Kachexie. Klin. Wschr. 1922.
27. Meng: Ueber Wucherungen in der Neurohypophyse bei Simmonds' scher Krankheit. Frankf. Z. Path. 36. 1928.
28. Reiche: Zur Kenntnis des Simmonds'schen Krankheit. Med. Klin. 39. 1930.
29. Simons: Hypophysäre Kachexie. Dtsch. med. Wschr. 1922.
30. Veit: Beitrag zur pathologischen Anatomie der Hypophyse. Frankf. Z. Path. 28. 1922.
31. Herman: Ueber die Simmonds'sche Krankheit. Klin. Wschr. 20 1928.
32. Schellong: Störung der Kreislaufregulation, ein neues Symptom bei Insuffizienz des Hypophysenvorderlappens. Klin. Wschr. 3. 1933.
33. H. Zondeck: Ueber pluriglanduläre Insuffizienz. Dtsch. med. Wschr. 1923.
34. Thannhauser: Endogene Magerkeit. Verh. d. Ges. f. Verdauungs- u. Stoffwechselkrankheiten. Berlin 1929.
35. Siegmund u. Weber: Path. Histologie d. Mundhöhle. Leipzig 1926.
36. Boenheim u. Heimann: Beitrag zur Klinik der hypophysären Kachexie. Dtsch. med. Wschr. 43. 1933.
37. Pommer: Untersuchungen über Osteomalazie und Rachitis. Leipzig 1885.
38. Schlagenhaufer: Zur Kachexie hypophysären Ursprungs. Virch. Arch. 222. 1916.
39. Budde: Zur Kenntnis der bösartigen Hypophysengeschwülste u. hypophysären Kachexie. Frankf. Z. Path. 25. 1921.
40. Lindemann: Ueber die multiple sogenannte Blutdrüsensklerose. Virch. Arch. 240. 1922.

41. Bauer: Neuere Anschauungen über Funktionsstörungen der Hypophyse. Klin. Wschr. 40. 1933.
42. Sprinzels: Demonstration eines Patienten von hypoplastischem Zwergwuchs. Wiener klin. Wschr. Bd. 25. Nr. 24. 1912.
43. Altmann: Ueber einen Fall von hypophysärer Kachexie. Frankf. Z. Path. 36. 1928.
44. Reiche: Zum Kapitel der hypophysären Kachexie. Med. Klin. 41. 1927.
45. Kranz: Innere Sekretion. Fortschritte d. Zahnheilk. 7. 1. 1931.
46. Boenheim: Endokriner Status bei Parodontose. Z. R. 1928. Nr. 32
47. Degkwitz: Zur Pathogenese der Rachitis. Klin. Wschr. 6. 1934.
48. Tauber: Zur Kenntnis der Simmondsschen Krankheit. Med. Klin. 39. 1927.
49. Falta: Die Erkrankungen der Blutdrüsen. Berlin 1913.
50. Herman: Neuere Erfahrungen mit der Simmondsschen Krankheit. Münch. med. Wschr. 38. 1934.
51. Jaffé: Luetische Erkrankungen der Hypophyse. Frankf. Z. Path. 27. 1922.
52. Cohn: Gummen der Hypophyse. Virch. Arch. 240. 1923.
53. Höhnlinger u. Stricker. Ein Plattenepithel-cystopapillom des Processus lingualis des Vorderlappens bei einem Falle von hypophysärer Kachexie. Frankf. Z. Path. 29. 1923.
54. Reinhardt: Zur Pathologie der Hypophyse. Klin. Wschr. 1922.
55. Kalk. Ueber hypophysäre Kachexie und verwandte Zustände. Berl. med. Ges. Sitzung v. 22. 6. 1932.
Steinitz: Siehe Kalk.
56. Kalk: Neuere Fragen aus dem Gebiete der inneren Medizin in der Praxis des Zahnarztes. D. Z. W. 33. 1933.
57. Fließ: Zur Diagnose der Hypophysenschwäche. Med. Klin. 30. 1920.
58. Kalk: Zur Frage der Beziehung zw. Hypophysenvorderlappen und Nebennierenrinde. Dtsch. med. Wschr. 24. 1934.
59. Kranz: Streifzug durch die Grenzgebiete der Zahnheilkunde. D. z. W. 30. 1933.
60. Siehe Kranz, Innere Sekretion. Fortschr. d. Zahnheilk. Bd. 3,1. 1927.
61. Vogt: D. z. W. 2. 1936.

Weiterhin wurden für diese Arbeit herangezogen:

W. A. Arronson: D.M.f.Z. 46. Nr. 14. 1928.
Bacherer: Innere Sekretion und Zahnheilkunde. Berlin 1923.
v. Bergmann: Dtsch. med. Wschr. 1934. 4 u. 5.
Biedl: Physiologie und Pathologie der Hypophyse. München 1922.
Donath u. Lampl: Wiener klin. Wschr. 1920.
Fahr: Dtsch. med. Wschr. 8. 1918.
Feit: Med. Klin. 1920.
Fraenkel: Berl. klin. Wschr. 28. 1916.
Grafe: Dtsch. med. Wschr. 1932.
Kranz: Fortschr. d. Zahnheilk. 5. 1929.
Loos: Oest. Z. f. Stomat. 12. 1920.

Lucke: Klin. Wschr. 48. 1932.
Müller: Klin. Wschr. 1923.
Peritz: D.M.f.Z. 31. 1913.
Plaut: Dtsch. Arch. f. klin. Med. 139. 1922
Ponfick: Z. f. klin. Med. 38. 1899.
Scheer: D. M. f. Z. 45. 1927.
Simmonds: Dtsch. med. Wschr. 7. 1916.
— Virch. Arch. 217. 1914.
Suchier: Münch. med. Wschr. 42. 1927.
Thür: Frankf. Z. Path. 36. 1928.
Weygandt: Berl. klin. Wschr. 45. 1916.
Winter: D. z. W. 41. 1921.
Zondeck u. Koehler: Dtsch. med. Wschr. 47. 1928.

Lebenslauf.

Am 26. Januar 1909 wurde ich, Hans Iskraut, in Hirschberg im Riesengebirge als Sohn des Amtsrates Iskraut und seiner Ehefrau Anna Iskraut, geb. Weisbrodt, geboren. Am gleichen Ort besuchte ich das humanistische Gymnasium und bestand am 27. März 1929 die Reifeprüfung. Im Sommersemester 1929 bezog ich die Universität Marburg, um mich dem Studium der Philologie zuzuwenden. Nach drei Semestern verließ ich diese schöne Musenstadt und ließ mich an der Berliner Universität einschreiben. Im Wintersemester 1931 ließ ich mich in die medizinische Fakultät umschreiben und studierte Zahnheilkunde. Am 25. Juli 1933 bestand ich das Physikum mit „gut“ und erhielt am 27. Januar 1936 die Approbation als Zahnarzt mit der Gesamtnote „gut“.